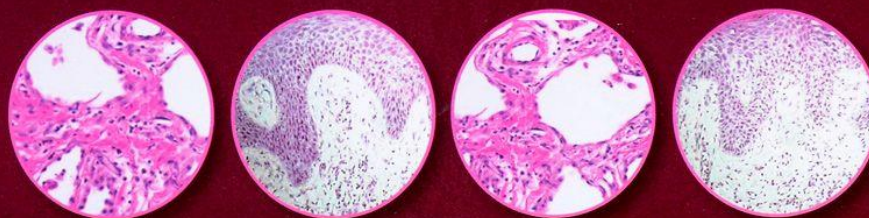


# Дерматовенерология. Атлас

А.Н. Платонова, А.Л. Бакулев, С.Р. Утц

# ДЕРМАТОВЕНЕРОЛОГИЯ

## АТЛАС



ИЗДАТЕЛЬСКАЯ ГРУППА  
«ГЭОТАР-Медиа»

Дерматовенерология. Атлас : учеб. пособие / А.Н. Платонова, А.Л. Бакулев, С.Р. Утц. - М. : ГЭОТАР-Медиа, 2017. - 136 с. : ил. - ISBN 978-5-9704-4085-8.

## Содержание

Аннотация.....	3
Введение.....	4
Как собирать историю заболевания?.....	5
Осмотр пациента с патологией кожи.....	7
Специальные дерматологические и лабораторные методы исследования.....	9
Первичные морфологические элементы кожных сыпей.....	14
Вторичные морфологические элементы.....	23
Патоморфология кожи	
Патологические процессы в эпидермисе.....	34
Патологические процессы, протекающие в дерме.....	42
Нарушения пигментации.....	45
Аллергодерматозы.....	46
Папулосквамозные дерматозы.....	50
Нарушения кератинизации.....	58
Грибковые поражения кожи и ее придатков.....	60
Буллезные дерматозы.....	64
Бактериальные кожные инфекции.....	66
Эпизоонозы и паразитозы.....	70
Болезни соединительной ткани.....	72
Мастоцитоз.....	77
Заболевания волос и кожи волосистой части головы.....	78
Лимфомы и лимфопролиферативные заболевания.....	80
Заболевания, связанные с нарушением обмена веществ.....	81
Хейлиты.....	82
Опухоли дермы и подкожной жировой клетчатки.....	83
Сифилис.....	84
Дифференциально-диагностические таблицы.....	94
Индексы в практике дерматолога.....	103
Перечень практических навыков студента после курса по специальности «дерматовенерология».....	109
Схема истории болезни.....	111
Тестовые задания.....	113
Правильные ответы.....	125
Литература.....	126

## Аннотация

В учебном пособии, предназначенном для самостоятельной работы студентов, представлены современные методологические подходы к диагностике наиболее распространенных дерматозов и инфекций, передаваемых половым путем, сведения о первичных и вторичных морфологических элементах, диагностических симптомах, умениях и навыках, применяемых в дерматовенерологии. Приведены вопросы для заключительного тестового контроля усвоения учебного материала и эталоны ответов. Атлас предназначен для студентов лечебного, педиатрического, медико-профилактического и стоматологического факультетов медицинских вузов.

## СПИСОК СОКРАЩЕНИЙ

АГ	- антиген	РИФ	- реакция иммунофлюоресценции
АД	- артериальное давление	РПГА	- реакция пассивной гемагглютинации
АКТГ	- адренокортикотропный гормон	РФ	- ревматоидный фактор
АЛТ	- аланинаминотрансфераза	СОЭ	- скорость оседания эритроцитов
АСТ	- аспаргатаминотрансфераза	СРБ	- С-реактивный белок
АТ	- антитела	T <sub>3</sub>	- трийодтиронин
ГГТ	- γ-глутамилтрансфераза	T <sub>4</sub>	- тироксин
ЖКБ	- желчнокаменная болезнь	ТТГ	- тиреотропный гормон
ИБС	- ишемическая болезнь сердца	УЗДГ	- ультразвуковая доплерография
ИМТ	- индекс массы тела	УЗИ	- ультразвуковое исследование
КФК	- креатинфосфокиназа	ФСГ	- фолликулостимулирующий гормон
ЛГ	- лютеинизирующий гормон	ХГЧ	- хорионический гонадотропин человека
ЛПП	- ладонно-подошвенный пузырек (бак-терид Эндрюса)	цАМФ	- циклический аденозинмонофосфат
		цГМФ	- циклический гуанозинмонофосфат
ОАК	- общий анализ крови	ЧСС	- частота сердечных сокращений
ОАМ	- общий анализ мочи	ЩФ	- щелочная фосфатаза
ПЦР	- полимеразно-цепная реакция	ЭКГ	- электрокардиография
РИБТ	- реакция иммобилизации бледных трипо нем	ЭхоКГ	- эхокардиография

## **Введение**

Кожа человека представляет собой уникальный орган, разграничивающий внутреннюю среду человека и среду окружающую. Она выполняет множество самых разнообразных функций: защитную, терморегуляторную, обменную, выделительную, рецепторную, иммунную, метаболическую. Кроме того, кожа - один из определяющих факторов внешнего облика. В то время как здоровая, красивая кожа, как правило, свидетельствует о таком же состоянии организма в целом, большинство заболеваний внутренних органов и систем отражается на ее внешнем виде.

Заболевания кожи относятся к патологиям, известным с древнейших времен. Еще за несколько тысячелетий до нашей эры китайские, индийские и египетские мудрецы в своих манускриптах давали описания тех или иных дефектов кожи. Однако как официальная наука дерматология появилась только в XVIII столетии.

Благодаря постоянному развитию новых медицинских технологий современная дерматология смогла добиться серьезных результатов в диагностике и качественном лечении в ситуациях, которые несколько десятков лет тому назад считались безнадежными. В настоящее время в терапии заболеваний кожи применяют комплексный подход, включающий как системную и местную медикаментозную терапию, так и широкий спектр физиотерапевтических методов воздействия.

## КАК СОБИРАТЬ ИСТОРИЮ ЗАБОЛЕВАНИЯ?

Тщательно! Это потребует времени и концентрации внимания.

Постарайтесь, чтобы как история заболевания (*anamnesis morbi*), так и история жизни больного (*anamnesis vitae*) были собраны максимально подробно. Интересуйтесь не только деталями начала и течения болезни, принимаемыми ранее лекарствами и эпизодами аллергии. Вас должны интересовать особенности его профессиональной деятельности, увлечения, домашние животные и любимые места отдыха. Будет полезным узнать, какие растения он выращивает на дачном участке и какие контрацептивы использует.

Не привыкайте к «точечному» сбору анамнеза. Этим порой грешат опытные (как они сами о себе думают) врачи, за что нередко расплачиваются неверными диагнозами и неудачными результатами лечения.

Важно понимать, что если пациент почувствует действительную заинтересованность врача выяснить возможную причину его заболевания, то и сам начнет подробнее восстанавливать историю его возникновения и устанавливать причинно-следственные взаимосвязи.

Будьте любознательны! В момент сбора анамнеза ни в коем случае нельзя, чтобы пациент в какой-то момент почувствовал, что вы мысленно находитесь совсем в другом месте. Он моментально перестанет с вами сотрудничать. Это касается как пациентов дерматологического, так и венерологического профиля (что особенно недопустимо).

Не пренебрегайте возможностью повторно возвращаться к сбору анамнеза. Этим можно и нужно заниматься до тех пор, пока ваш диагноз не будет поставлен и подтвержден с помощью лабораторных и инструментальных методов. Мало того, дополнять анамнез необходимо до момента полного клинического выздоровления.

При целом ряде заболеваний кожи (аллерго- и фотодерматозы и др.) тщательно собранный анамнез становится основой для выработки рекомендаций по профилактике рецидивов и обострений, т.е. сам по себе приобретает не меньшее значение, чем собственно медикаментозная терапия.

Особое внимание обращайте на лекарственные, гигиенические и косметические средства, которые использовал и продолжает использовать пациент. Сам больной зачастую может посчитать несущественным и никак не относящимся к его настоящему состоянию прием обезболивающих препаратов, глазных капель или снотворного. С его точки зрения, он либо принимает их «уже давно и раньше все было в порядке», либо «это была всего одна таблетка, ее мне дала соседка, когда я пожаловалась на головную боль». Пациенты часто забывают упомянуть, что они принимают витамины и биологические добавки, полностью доверяя рекламе, обещающей, что все это состоит из натуральных и природных продуктов.

Если есть возможность - поговорите с родственниками и друзьями пациента. Иногда они более объективно оценивают ущерб, наносимый его здоровью вредными привычками и небезопасными увлечениями. Самого пациента постарайтесь расспрашивать, оставшись с ним

Источник KingMed

наедине. Возможно, не всеми подробностями он готов поделиться в присутствии родственников и соседей по палате.

Если пациент обращается в ваше лечебное учреждение не в первый раз - не поленитесь ознакомиться с амбулаторной картой и спуститься в архив за предыдущей историей болезни. Это позволит вам избежать ошибок, которые, возможно, ранее допустили ваши коллеги.

Для врача-дерматолога критична, например, суммарная доза метотрексата, которую получил пациент, страдающий псориазом, за весь период заболевания. Если она превышает 3 г, то продолжение лечения этим цитостатиком допустимо только после биопсии печени.

Максимальная и суммарная дозы глюкокортикоидов, начальная и конечная дозы ультрафиолетового излучения, побочные эффекты при предыдущем приеме ароматических ретиноидов - все это можно и нужно почерпнуть из медицинской документации. Редкий пациент вам это расскажет сам.

## ОСМОТР ПАЦИЕНТА С ПАТОЛОГИЕЙ КОЖИ

Искусство дерматологической диагностики - в значительной степени не что иное, как искусство увидеть, узнать и сравнить увиденное с изображениями в атласах и журнальных публикациях, с проявлениями болезни у десятков и сотен уже ранее осмотренных пациентов.

Уметь увидеть для дерматолога так же важно, как, например, для астронома, вглядывающегося в звездное небо в поисках новой звезды.

Что же нужно для того, чтобы увидеть? Прежде всего, необходимо уметь правильно смотреть.

Вы можете представить себе кардиолога, пытающегося расслышать шумы в сердце пациента через пальто в помещении, где играет духовой оркестр? Думаю, что нет. Так и уважающий себя дерматолог должен производить осмотр пациента без одежды и с удаленным макияжем («да, и тонкие, совсем прозрачные колготки тоже надо снять!»).

Предпочтительно естественное освещение в утренние или дневные часы. Подойдет и достаточно яркий, но равномерно распределенный искусственный свет, не меняющий окраску кожи.

Меняйте положение тела пациента при осмотре для того, чтобы сформировать более полное представление об очаге поражения. Смена угла зрения и направления падения света может быть полезной, например, при выявлении атрофии кожи.

Очень важен первый осмотр. Некоторые опытные дерматологи считают, что его лучше делать еще до начала сбора анамнеза и даже до того, как больной изложит свои жалобы. Диагноз может быть поставлен за доли секунды. Как будто идешь по коридору и здороваешься со своими коллегами. Много ли надо времени, чтобы узнать сослуживца, который работает за соседним столом?

Очень важен первый осмотр. Некоторые опытные дерматологи считают, что его лучше делать еще до начала сбора анамнеза. Если у вас нет возможности провести полноценный прием больного, полностью осмотрев его кожный покров, - откажитесь от осмотра. Нередко правильный диагноз скрывается именно там, куда вы не захотели (или не смогли) заглянуть.

Локализация высыпаний, их распространенность, вовлечение в патологический процесс не только кожи, но и слизистых оболочек (и не только полости рта), поражение волос и ногтей пластинок позволят вам составить более полную картину, без которой невозможно сформулировать полноценный диагноз.

Глаз человека - уникальный прибор, способный одновременно получать информацию более чем о 50 тыс. точек, расположенных в одном поле зрения. Однако иногда и ему необходима помощь. Используйте увеличительное стекло, чтобы детально рассмотреть мелкие объекты. Для этого вполне достаточно увеличения от 2,5 до 5 раз. Большие увеличения уведут нас в несколько иную область - дерматоскопию - и будут описаны ниже.

Не менее важную информацию дает дерматологу пальпация. С ее помощью определяют наличие или отсутствие уплотнения в области очага поражения, сухость кожного покрова, его шероховатую поверхность и др. Увеличены ли лимфатические узлы и крупные нервные стволы (лепра)? Твердое ли основание у язвенного дефекта на головке полового члена (твердый шанкр)? Подвижно ли подкожное новообразование на волосистой части головы и не спаяно ли оно с окружающими тканями (липома)? Не проведя пальпацию, невозможно получить представление о столь важных в диагностическом плане признаках. Соблюдайте предосторожности, но ни в коем случае не пренебрегайте своим «тактильным зрением».

Используйте в своей практике феномен флюоресценции, которым обладают некоторые микроорганизмы, располагающиеся как на поверхности кожного покрова и придатках кожи, так и в устьях сальных желез. Лампа Вуда (Wood's Light), испускающая ультрафиолетовое излучение с пиком в области 360 нм, - великолепное подспорье в повседневной практике врача-дерматолога. Главное - соблюдать три принципа: осмотр в абсолютно темной комнате, после 15-минутного периода адаптации к темноте, а лампа к моменту осмотра должна выйти на рабочий режим. Более подробно о применении лампы Вуда для диагностики мы расскажем ниже.

Заглянуть «внутрь» кожи позволяет диаскопия. Капля иммерсионного масла и предметное стекло позволят обнаружить сетку Уикхема (Wickham) при красном плоском лишае и симптом «яблочного желе» у больного туберкулезом кожи. Изменяя степень давления, нам удастся оценить характер поражения микрососудов дермы.

То же самое предметное стекло поможет вам обнаружить феномены скрытого шелушения, точечного кровотечения - феномен Ауспитца (Aus-pitz) - и терминальной пленки. Нужно просто взять стекло в руки и аккуратно начать поскобливание по поверхности папулы. Пара минут, и диагноз псориаза подтвержден.

Дерматология не так бедна на манипуляции, как это принято считать. Наблюдение - не единственный способ получения информации. Порой, чтобы увидеть что-то важное в диагностическом плане, врач должен, например, удалить массивные чешуйки и корки, чтобы взглянуть на то, что они скрывают, или нанести на поверхность слизистой оболочки пару капель 5% трихлоруксусной кислоты, чтобы обнаружить скрытые от обычного взгляда аногенитальные бородавки.



## СПЕЦИАЛЬНЫЕ ДЕРМАТОЛОГИЧЕСКИЕ И ЛАБОРАТОРНЫЕ МЕТОДЫ ИССЛЕДОВАНИЯ

Специальные дерматологические методы исследования бывают неинвазивными и инвазивными: поскабливание, пальпация, диаскопия, определение изоморфной реакции, дермографизма, мышечно-волоскового рефлекса, кожные пробы, дерматоскопия, дерматография, гистологическое и гистохимическое исследования биоптата кожи из очага поражения.

Поскабливание высыпаний предметным стеклом, скальпелем и другими инструментами применяют главным образом при подозрении на псориаз и параспсориаз. При псориазе удается получить последовательно три характерных симптома: «стеаринового пятна», «пленки» и «кровавой росы» или точечного кровотечения; при каплевидном параспсориазе - симптом скрытого шелушения. При эритематозе поскабливание чешуек, имеющих фолликулярные «шипики», сопровождается болезненностью (симптом Бенъе).

Консистенцию элементов определяют пальпацией; если крайние состояния консистенции оценить сравнительно несложно, то ее переходные формы требуют соответствующего навыка.

При диаскопии (витропрессии) стеклянной пластинкой (предметным стеклом или часовым стеклышком) надавливают на участок кожи, обескровливая его, что помогает изучению элементов, цвет которых маскируется гиперемией от реактивного воспаления. Этот способ позволяет распознать, например, элементы туберкулезной волчанки, которые при диаскопии приобретают характерный буровато-желтый оттенок (феномен «яблочного желе»).

При некоторых дерматозах на видимо здоровой коже в ответ на ее раздражение возникают высыпания, свойственные данному заболеванию. Это явление называется *изоморфной реакцией раздражения*. Реакция может возникать спонтанно, на местах, подвергавшихся трению, мацерации, интенсивному солнечному облучению, например, у больных экземой, нейродермитом, красным плоским лишаем, или может быть вызвана искусственно - раздражением при псориазе (симптом Кебнера), красном плоском лишае в прогрессирующей стадии, вторичном периоде сифилиса. Уртикарный дермографизм при крапивнице - еще один пример изоморфной реакции. Роговой слой иногда просветляют вазелиновым маслом при красном лишае для лучшего выявления сетки Уикхема.

К неинвазивным также относятся современные методы исследования - дерматоскопия и дерматография. При дерматоскопии с помощью 10-кратного увеличения через слой жидкого масла можно хорошо рассмотреть кожные элементы, особенно при дифференциальной диагностике пигментных высыпаний. Дерматография основана на ультразвуковом (20 МГц) исследовании слоев кожи и подкожной клетчатки. С помощью этого метода можно судить о глубине залегания первичных и вторичных элементов, эффективности проводимой терапии, содержании воды в коже и о многих других параметрах.

В диагностике многих заболеваний кожи и волос можно использовать осмотр в лучах люминесцентной лампы Вуда. Люминесцентную диагностику проводят в темном помещении,

Источник KingMed

на расстоянии 15-20 см от кожи. Здоровые и пораженные участки кожи, волосистой части головы, ногтей под воздействием лампы Вуда обладают различной способностью к флюоресценции. Здоровая кожа дает свечение светло-синего цвета, пораженные микозом участки - зеленоватое, участки воспаления - белое и т.д. Для осмотра в лучах лампы Вуда можно использовать мочу и кал (при подозрении на порфирию дает свечение, напоминающее по цвету бургундское вино).

В целях подтверждения диагноза аллергического заболевания широко используют кожные пробы (тесты). Различают тесты накожные (аппликационные), скарификационные, внутрикожные (интрадермальные). Чаще применяют аппликационную пробу с помощью компрессного (лоскутного) метода Ядассона или капельную пробу, предложенную В.В. Ивановым и Н.С. Ведровым. В некоторых случаях сочетают скарификационный и компрессный (скарификационно-аппликационный) методы.

Кожные и внутрикожные реакции с туберкулином (Пирке, Манту, Натан-Коллоса) применяют у больных с туберкулезными поражениями кожи. Однако их отрицательный ответ не исключает специфического процесса. Результат считают положительным при возникновении реакции на большие разведения туберкулина. Внутрикожные пробы с грибковыми филтратами и вакцинами применяют при некоторых дерматомикозах, хотя иногда наблюдаются неспецифические положительные результаты. Внутрикожные тесты со специфическими антигенами используют при лепре (с лепромином), паховом лимфогранулематозе (реакция Фрея), туляремии (с тулярином), сапе (с малеином) и др.

К накожным пробам с возможными пищевыми аллергенами (при экземе, атопическом дерматите и др.) в дерматологической практике прибегают крайне редко. Обычно проводят клиническое наблюдение за больным при исключении из пищи тех или иных продуктов, подозреваемых в качестве причинно-значимых.

У больных профессиональными дерматозами для подтверждения их связи с химическими агентами используют накожные пробы с различными химическими веществами.

При подозрении на медикаментозный дерматит после его разрешения иногда в целях профилактики прибегают (с согласия больного) к пероральной или парентеральной пробе с очень малыми дозами подозреваемого аллергена (чаще с сульфаниламидным препаратом). Накожные пробы в случаях аллергических лекарственных дерматитов далеко не всегда дают положительные результаты.

В последние годы использование кожных тестов в диагностике аллергических заболеваний подвергают критике. Эти тесты могут приводить к тяжелым осложнениям со значительными общими и очаговыми реакциями, особенно у больных с выраженным аллергическим состоянием. Кроме того, кожные пробы могут способствовать усилению сенсibilизации и прогрессированию процесса вследствие выделения биологически активных веществ. Следует помнить, что при сенсibilизации к антибиотику введение даже минимального его количества (до 10 МЕ) способно вызвать анафилактический шок с летальным исходом у пациента.

Кожные пробы следует заменять на непрямые методы диагностики аллергического состояния. К ним относят повышенное содержание  $\beta$ - и  $\gamma$ -глобулинов и других цитокинов, а также серологические реакции (Кумбса, гемагглютинации, агглютинации Фельнера и Бера, преципитации, связывания комплемента, иммунного прилипания и др.) и цитологические феномены (реакция агломерации лейкоцитов Флека, тест дегрануляции базофилов Шелли, реакция лейкоцитолита, лейкопеническая проба, тромбоцитопенический индекс).

К лабораторным методам обследования дерматологического и венерологического больного относятся как общие (анализ крови, мочи, желудочного сока, кала на яйца глистов, рентгеноскопия органов грудной клетки и т.д.), так и специальные (серологическое, микроскопическое, патоморфологическое) исследования.

При подозрении на инфекционную этиологию дерматоза прибегают к бактериоскопической, а в ряде случаев и к бактериологической диагностике. Материалом для исследования служат чешуйки, волосы, ногтевые пластинки, содержимое пустул и пузырных элементов, отделяемое эрозий и язв, кровь и др.

Большое диагностическое значение имеют результаты исследования клеточного состава пузырной жидкости, цитологического исследования мазков-отпечатков, взятых с поверхности эрозий, для обнаружения акантолитических клеток, данные общего клинического анализа крови (ОАК) и мочи (ОАМ).

Результаты клинического исследования крови играют решающую роль при лейкемических заболеваниях, сопровождающихся проявлениями на коже. При подозрении на герпетиформный дерматит Дюринга подтверждением диагноза служит эозинофилия в крови и в содержимом пузырей, что особенно важно при дифференциальной диагностике с пузырчаткой. В этих случаях пользуются цитологическим исследованием содержимого пузырей или препаратов-отпечатков (тест Тцанка, акантолитические клетки пузырчатки), а для диагностики системной красной волчанки - обнаружением в крови клеток красной волчанки (LE-клетки).

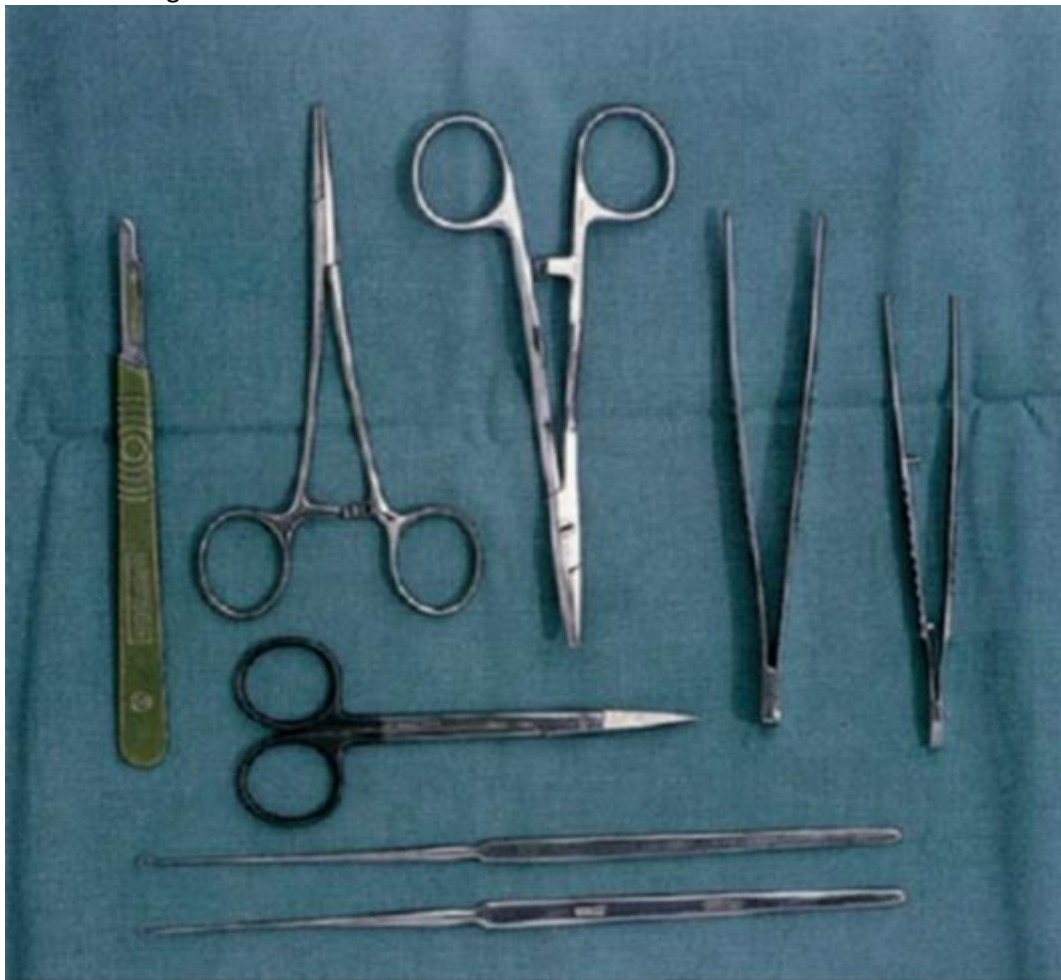При подозрении на сифилис делают комплекс серологических реакций (реакция иммобилизации бледных трепонем, реакция иммунофлюоресценции, реакция пассивной гемагглютинации - РПГА и др.). Широко используют бактериоскопические (на грибы, дрожжевые клетки, бледную трепонему, гонококк и трихомонады, чесоточный клещ и др.) и бактериологические (посевы) исследования. Иногда в целях уточнения этиологии заболевания приходится заражать животных патологическим материалом, взятым от больного (например, при подозрении на туберкулез кожи патологический материал прививают морским свинкам, при подозрении на бластомикоз - крысам).

Биопсия пораженного участка кожи, слизистой оболочки или морфологического элемента с патогистологическим исследованием полученного материала при ряде дерматозов оказывает неоценимую услугу в установлении диагноза. Это особенно относится к тем заболеваниям, при которых гистологическая картина довольно характерна: красный плоский лишай,

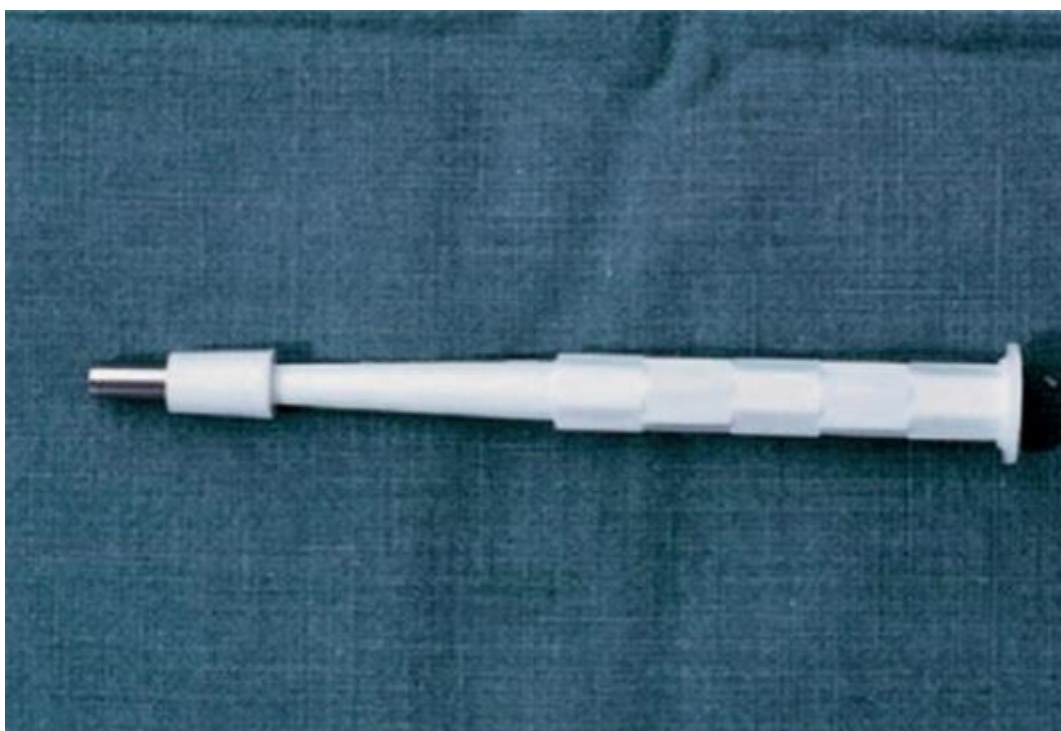
кольцевидная гранулема, лепра, пигментная крапивница, новообразования кожи и др. В некоторых случаях патологическая картина может быть схожей (туберкулез, сифилис и др.) и диагноз заболевания ставят по совокупности всех полученных при обследовании данных, включая результат биопсии. Забор материала выполняют под местной анестезией, обычно - инфильтрационной.

Биопсию кожи выполняют различными методами в зависимости от положения и размера поражения. Различают следующие виды биопсии кожи.

- **Дерматомная биопсия** - скальпелем срезают припухлость, выступающую над поверхностью кожи. Разрез выполняют в горизонтальной плоскости; при этом снимают достаточный по толщине для микроскопического исследования слой тканей. Рубцевания впоследствии обычно не происходит, поскольку травма достаточно поверхностная.
- **Кюретаж** выполняют кюреткой. Кюретаж применяют не только для биопсии, но и для удаления злокачественных новообразований после того, как диагноз рака подтвержден микроскопией.
- **Биопсию с помощью ножниц** применяют для выступающих образований на длинной ножке. Обычно для этой цели используют специальные глазные ножницы. Такую методику применяют на участках кожи без волос - веках, боковых поверхностях шеи и половом члене. Биопсия ножницами не требует анестезии, проводится мгновенно. Заживление происходит без рубцов, швов и в кратчайшие сроки.
- **Пункционную биопсию** выполняют с помощью полой иглы. Врач надавливает на кожу режущей кромкой инструмента и совершает им вращательные движения, погружая вглубь тканей. Методика позволяет получать образцы тканей из глубоких слоев кожи, причем через небольшой доступ. Этот способ биопсии очень экономичен. После окончания процедуры на место пункции накладывают один шов. Если же отверстие небольшое, то оно обычно заживает самостоятельно.
- Биопсию с помощью **иссечения** материала (эксцизионная или тангенциальная) выполняют в тех случаях, когда для морфологического анализа требуется большое количество материала. С помощью скальпеля иссекают овальный участок пораженной ткани с небольшим участком прилегающей здоровой кожи. После выполнения процедуры обязательно накладывают швы. Такой тип биопсии используют при подозрении на злокачественное новообразование.



**Набор инструментов для выполнения биопсии кожи**



# ПЕРВИЧНЫЕ МОРФОЛОГИЧЕСКИЕ ЭЛЕМЕНТЫ КОЖНЫХ СЫПЕЙ

Морфологическими элементами кожных сыпей называют различного характера высыпания, появляющиеся на коже и слизистых оболочках при различных дерматозах. Их разделяют на 2 большие группы: **первичные морфологические элементы**, возникающие на видимо не измененной коже, и **вторичные** - появляющиеся в результате эволюции первичных элементов на их поверхности или возникающие после их исчезновения.

Первичные морфологические элементы: пятно (*macula*), узелок (*papula*), узел (*nodus*), бугорок (*tuberculum*), пузырек (*vesicula*), пузырь (*bulla*), гнойничок (*pustula*), волдырь (*urtica*).

## Пятно

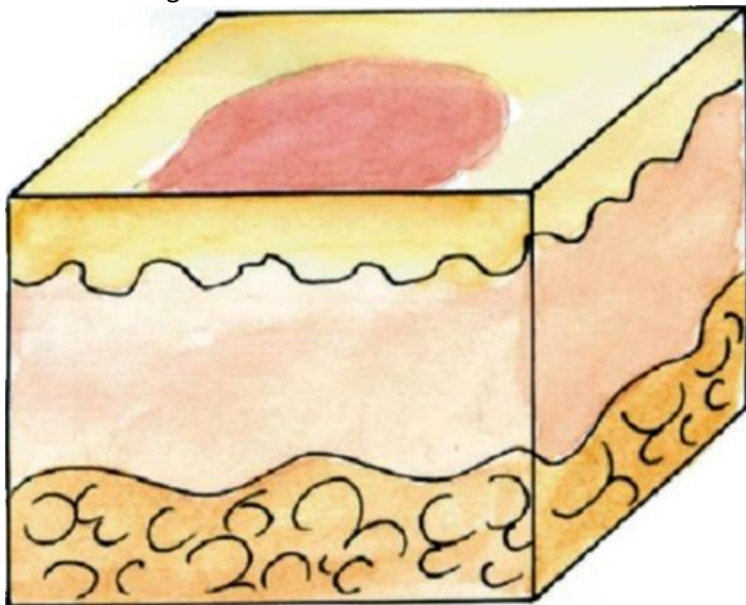
**Пятно (*macula*)** характеризуется изменением окраски кожи без изменений ее рельефа и консистенции на ограниченном участке. Пятна бывают сосудистые, пигментные и искусственные.

В свою очередь, **сосудистые** пятна подразделяют на воспалительные и невоспалительные. **Воспалительные пятна** имеют розово-красную, иногда с синюшным оттенком, окраску и при надавливании (витропрессия) бледнеют или исчезают, а при прекращении давления восстанавливают свою окраску. В зависимости от размеров делятся на **розеолы** (диаметром до 1 см) и **эритемы** (диаметром от 1 до 5 см и более).

**Невоспалительные пятна** обусловлены расширением сосудов или нарушением проницаемости их стенок, не изменяют окраски при витропрессии. Пятна, обусловленные расширением сосудистой стенки, могут быть в виде красных сосудистых звездочек (**телеангиэктазии**) или синюшных древовидно ветвящихся жилок (**ливедо**).

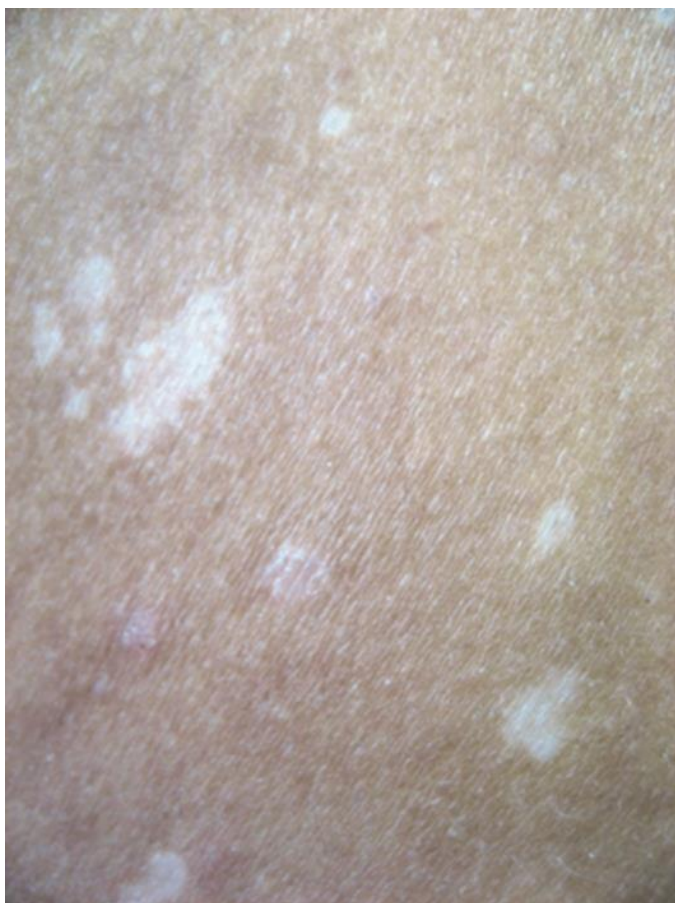При нарушении проницаемости сосудистых стенок образуются геморрагические невоспалительные пятна, обусловленные отложением гемосидерина, которые не исчезают при надавливании и меняют окраску от красной до буровато-желтой («цветение синяка»). В зависимости от размеров и очертаний они делятся на **петехии** (точечные геморрагии), **пурпуру** (диаметром до 1 см), **вибицес** (полосовидные, линейные), **экхимозы** (крупные, неправильных очертаний).

Пятна **пигментные** появляются в основном при изменении содержания пигмента меланина в коже: при его избытке отмечают гиперпигментированные, а при недостатке - гипоили депигментированные пятна. Эти элементы могут быть врожденными или приобретенными. Врожденные гиперпигментированные пятна представлены родимыми пятнами (**невусами**). К приобретенным гиперпигментированным пятнам относятся **веснушки, хлоазма, загар**; депигментированным - **лейкодерма, витилиго**. Врожденной генерализованной депигментацией проявляется **альбинизм**.



## Пятно

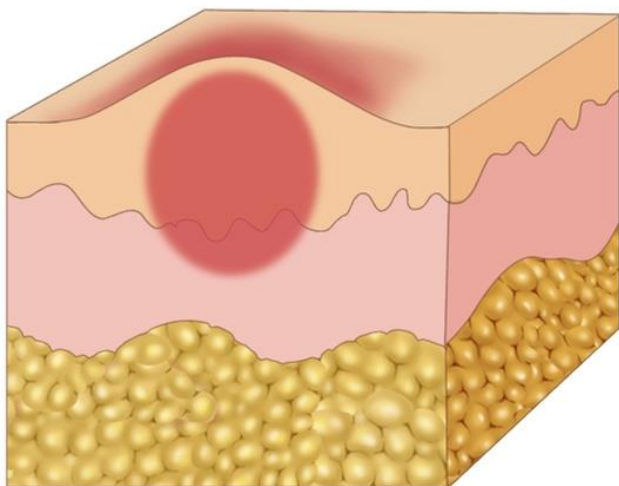
Пятна **искусственные** (татуаж, татуировка) представляют собой окрашивание кожи в результате отложения в ней нерастворимых красящих веществ. Они могут быть профессионального характера - обусловлены внедрением в кожу частиц угля, металла или другой пыли в процессе профессиональной деятельности - или вводятся в кожу искусственно (татуаж).



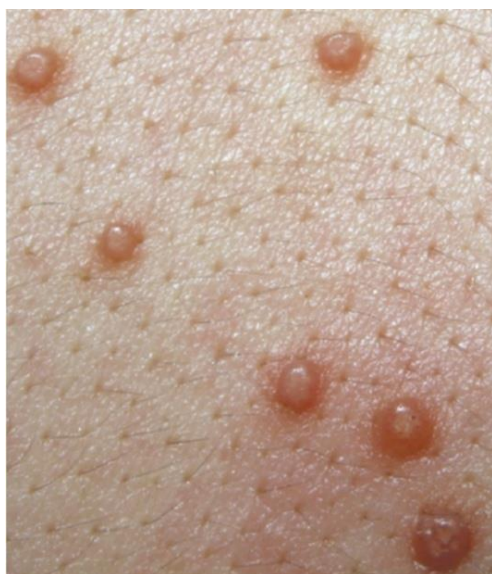## Гипопигментированные пятна

## Узелок

**Узелок (papula)** - бесполое округлое образование, возвышающееся над уровнем кожи, диаметром не более 1 см, разрешающееся, как правило, бесследно. По глубине залегания выделяют папулы эпидермальные, расположенные в пределах эпидермиса (**плоские бородавки**); эпидермодермальные (папулы при псориазе, красном плоском лишае, atopическом дерматите), и дермальные, локализирующиеся в сосочковом слое дермы (**папулезные сифилиды**). Узелки могут быть воспалительными и невоспалительными. В зависимости от размера бывают милиарными, или просовидными (диаметром 1-3 мм), лентикулярными, или чечевицеобразными (диаметром 0,5-0,7 см), и нуммулярными, или монетовидными (диаметром 1-3 см). Папулы по очертаниям могут быть округлыми, овальными, многоугольными (полициклическими), по форме - плоскими, полушаровидными, коническими (с заостренной вершиной), по консистенции - плотными, плотноэластическими, тестоватыми, мягкими.



## Узелок

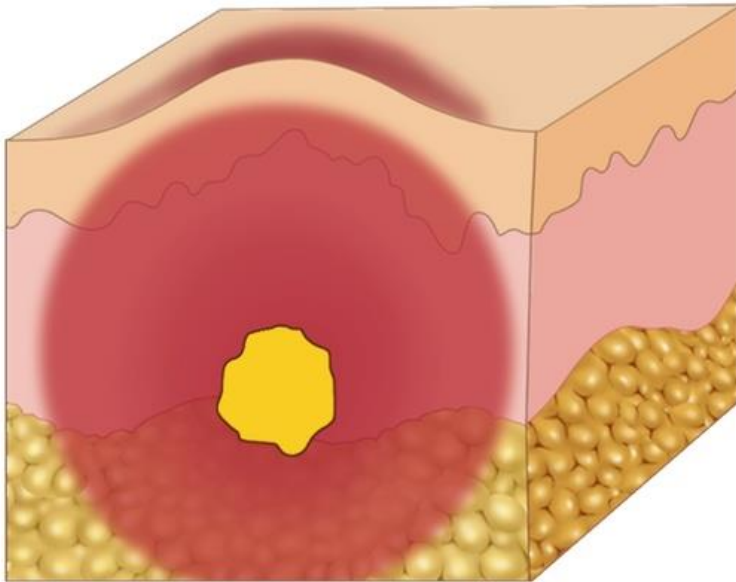


## Контагиозный моллюск (папулы)

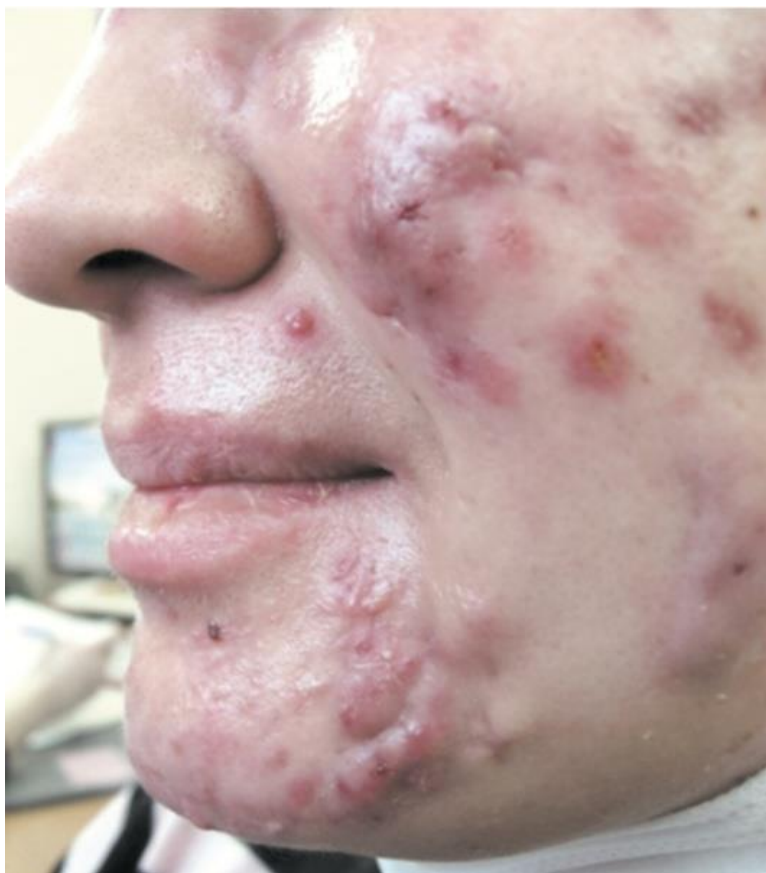

## Узел

**Узел (*nodus*)** - первичный бесполостной инфильтративный морфологический элемент, залегающий глубоко в дерме и гиподерме, диаметром более 1 см. Различают узлы воспалительные, например, **сифилитические гуммы**, и невоспалительные, образующиеся в результате отложения в коже продуктов обмена (**ксантомы** и др.). Исходами воспалительных узлов бывают рубцы, рубцовая атрофия либо кальцинация.



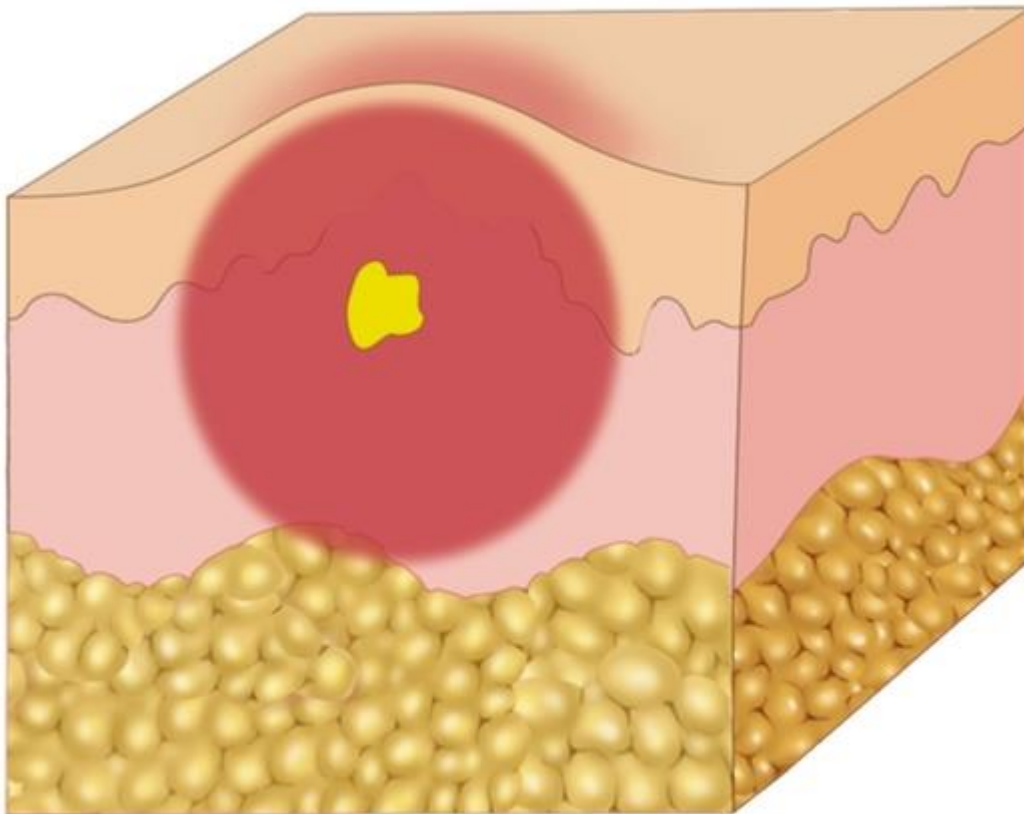
## Узел



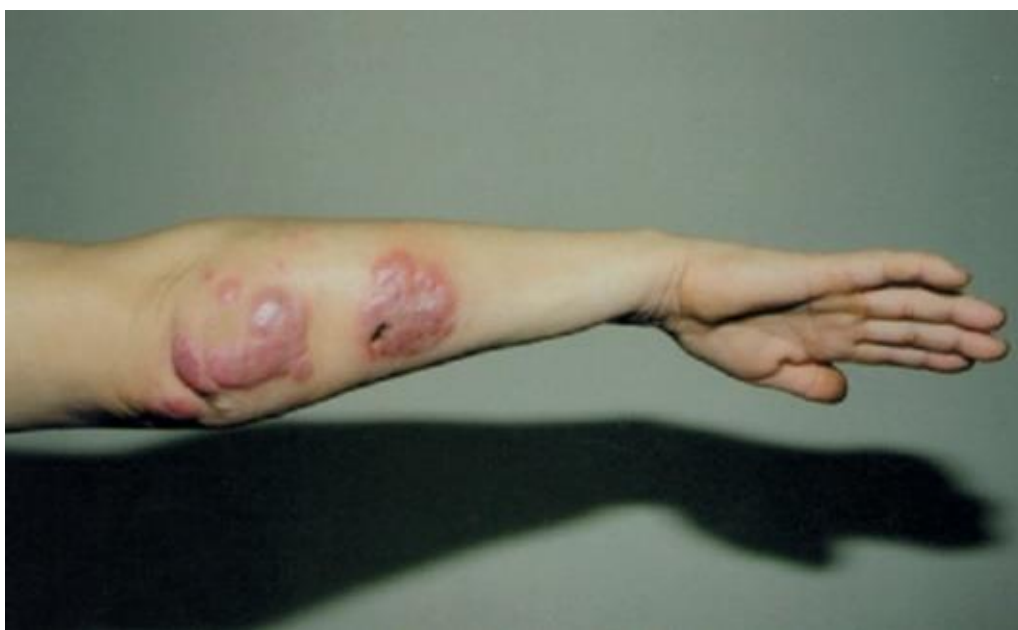## Акне

## Бугорок

**Бугорок (*tuberculum*)** - первичный бесполостной инфильтративный морфологический элемент, залегающий глубоко в дерме. Характеризуется небольшими размерами (диаметром от 0,5 до 1 см), изменением окраски кожи, ее рельефа и консистенции; оставляет после себя рубец или рубцовую атрофию. Бугорки наблюдаются при лепре, туберкулезе кожи, лейшманиозе, третичном сифилисе и др.



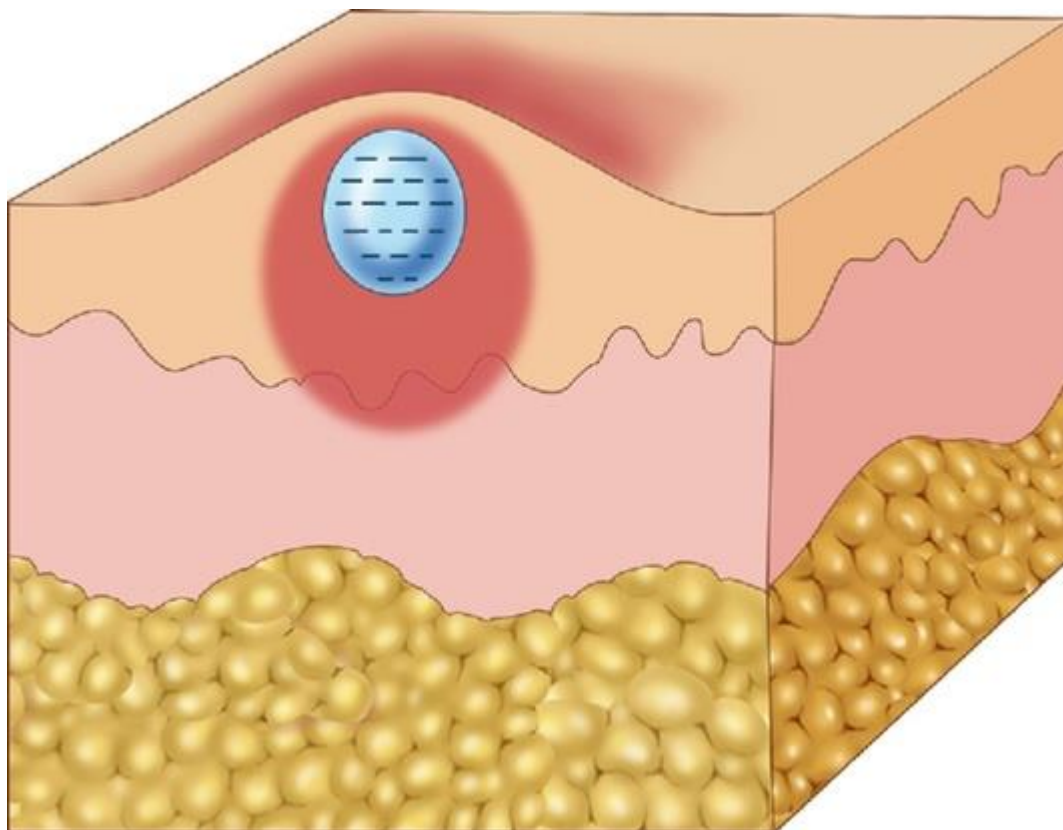
## Бугорок



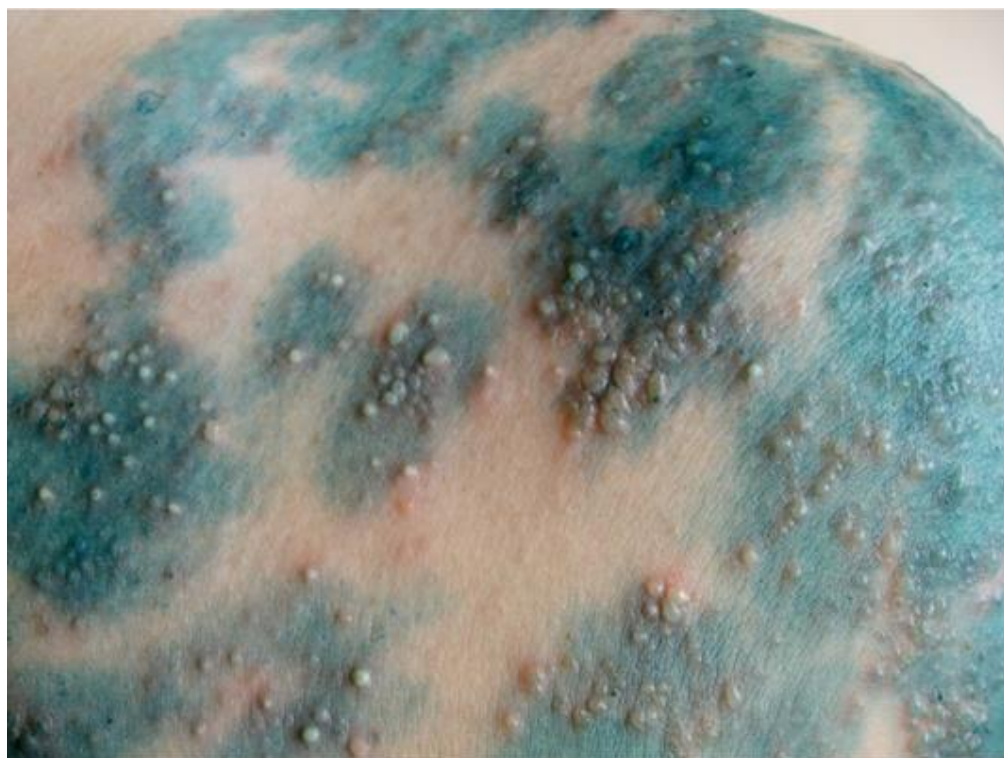
## Бугорковый сифилид

## Пузырек

**Пузырек (*vesicula*)** - тонкостенное полостное образование, диаметром до 0,5 см, заполненное серозным или серозно-геморрагическим содержимым. Пузырьки располагаются в эпидермисе (интраэпидермально) или под ним (субэпидермально).



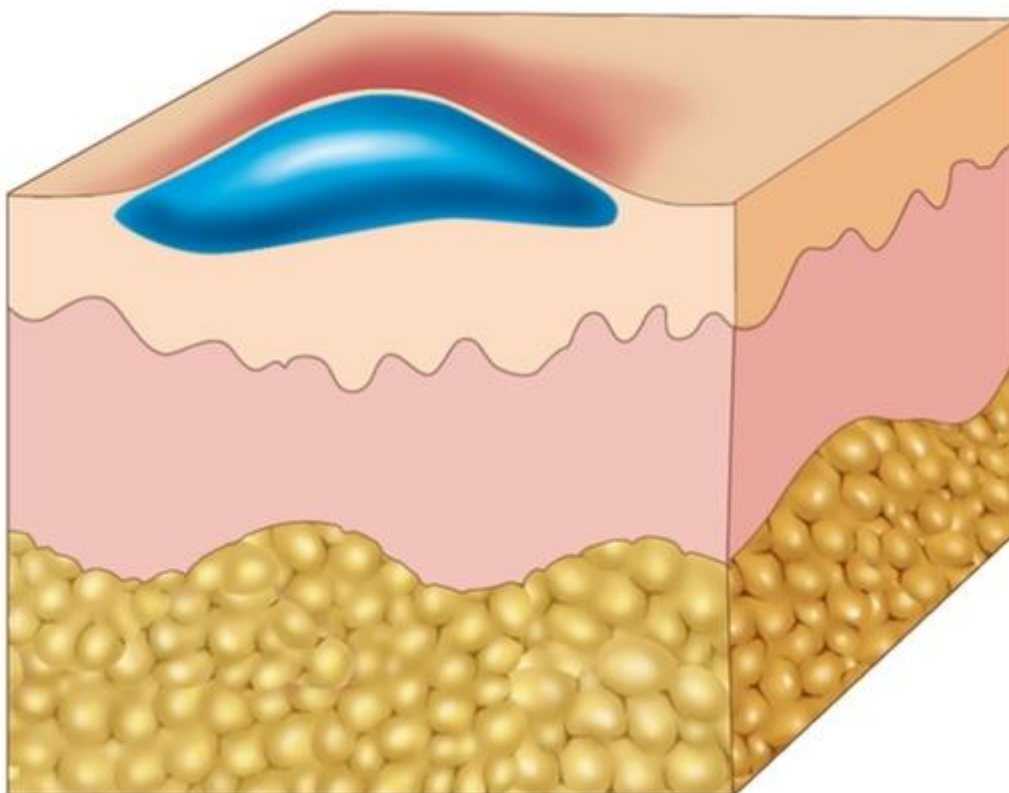
## Пузырек



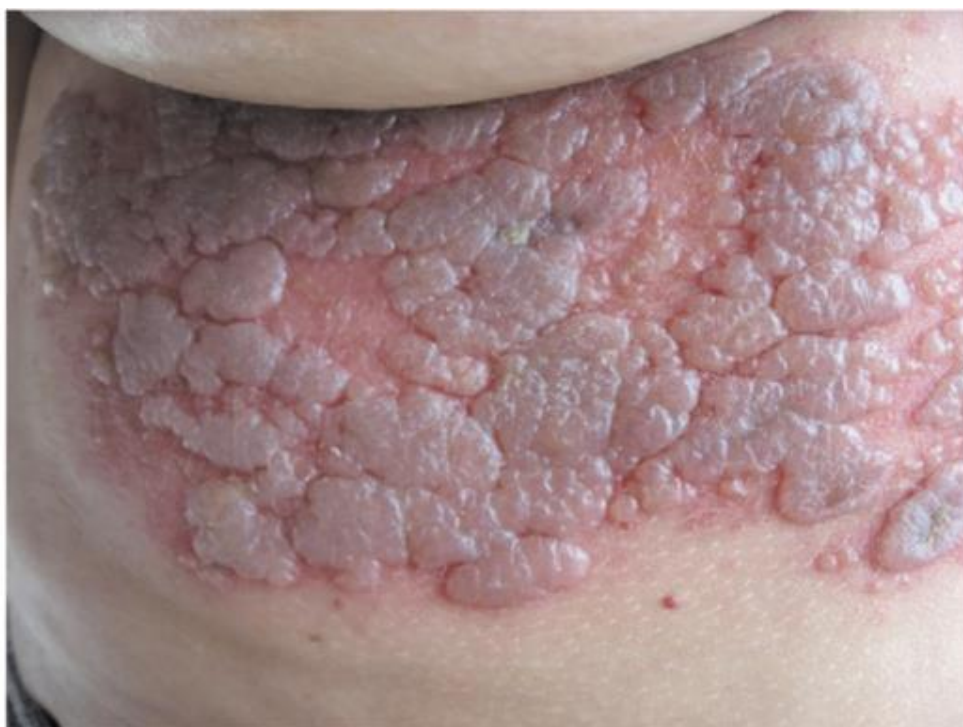## Простой пузырьковый лишай

## Пузырь

**Пузырь (*bulla*)** - первичный полостной морфологический элемент, диаметром более 0,5 см, состоящий из дна, покрышки и полости, содержащей серозный или геморрагический экссудат. Покрышка может быть напряженной или дряблой, плотной или тонкой.



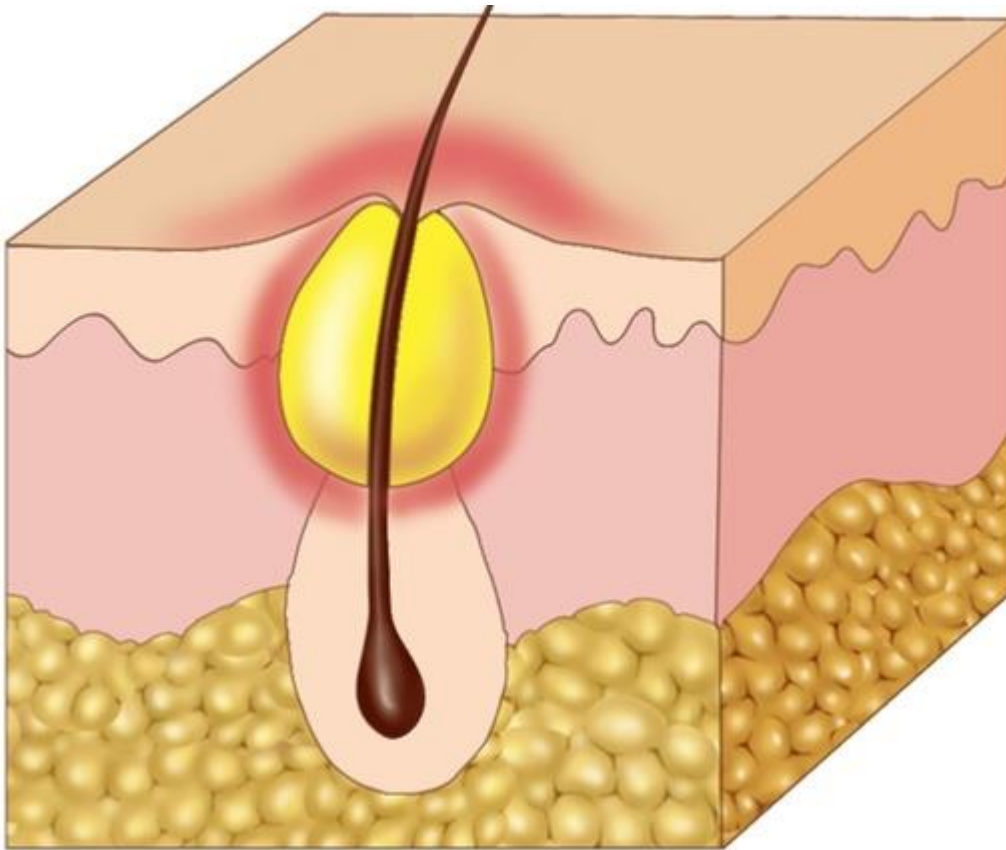
## Пузырь



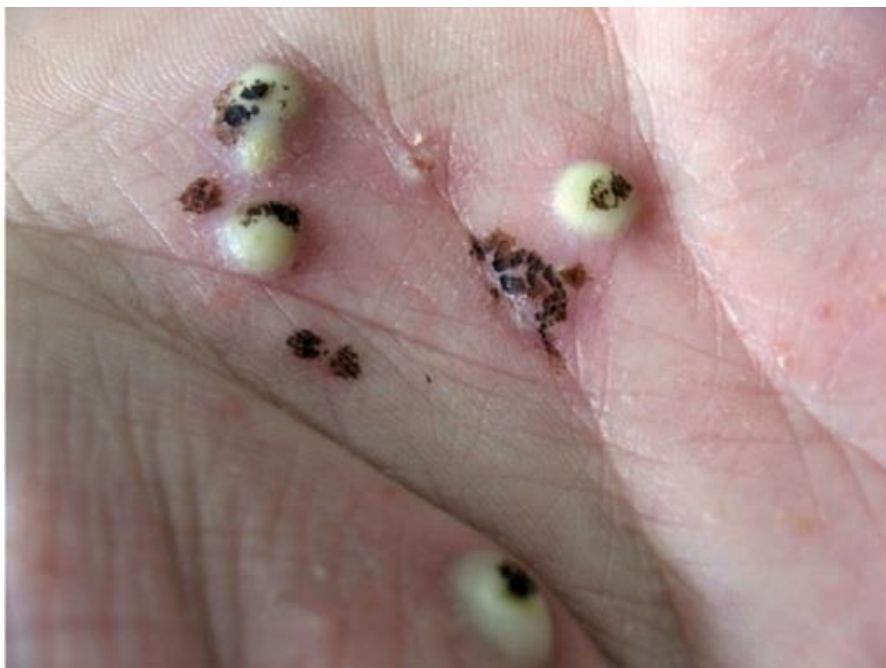**Буллезная форма опоясывающего лишая**

## Гнойничок

**Гнойничок (*pustula*)** - первичный полостной морфологический элемент, заполненный гнойным содержимым. По расположению в коже различают поверхностные и глубокие, фолликулярные (чаще стафилококковые) и нефолликулярные (чаще стрептококковые) гнойнички.



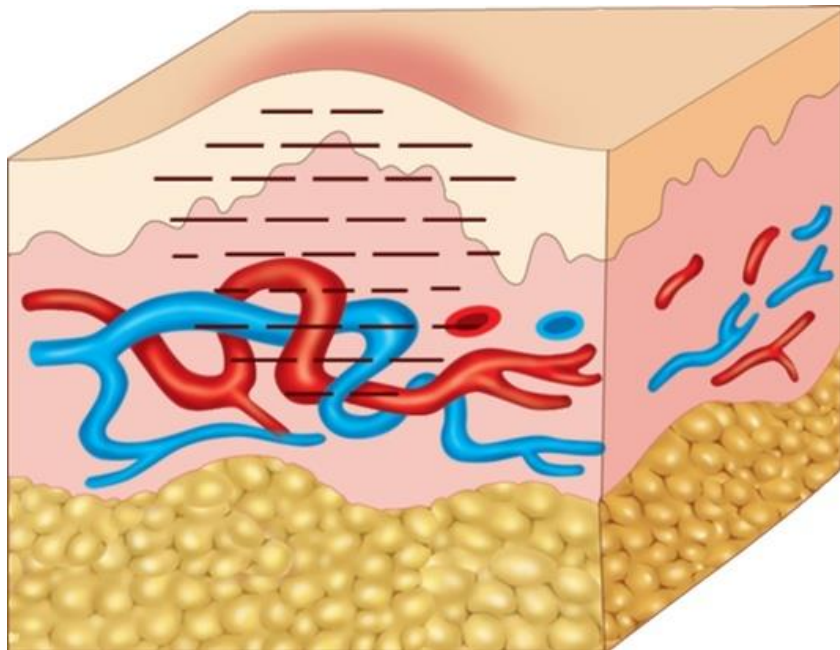
## Гнойничок



Пустулы при пиодермии

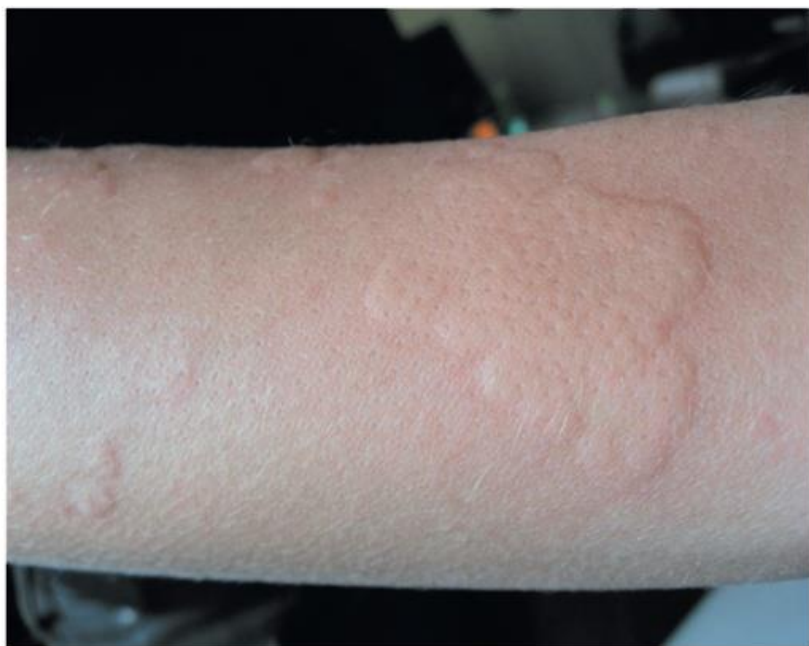## Волдырь

**Волдырь** (*urtica*) - первичный бесполостный морфологический элемент, возникающий в результате ограниченного островоспалительного отека сосочкового слоя дермы и отличающийся эфемерностью (существует от нескольких минут до нескольких часов). Исчезает бесследно.



## Волдырь

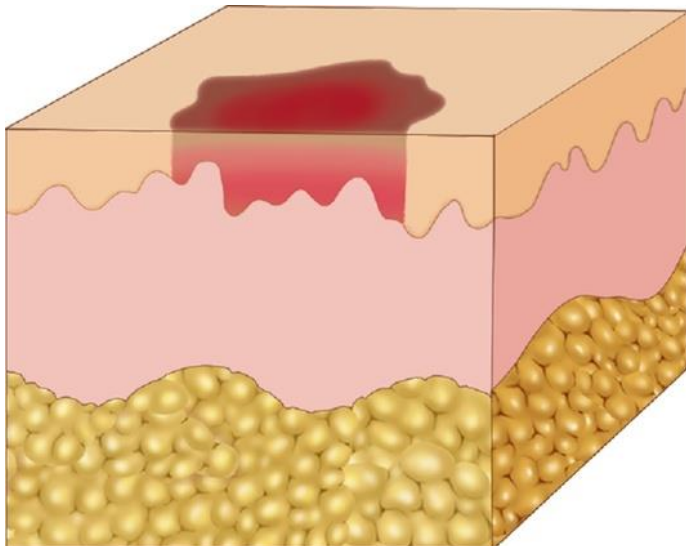
Наличие одного вида первичного морфологического элемента кожных сыпей (например, только папул или только пузырей) указывает на **мономорфный** характер сыпи. В случае одновременного существования разных двух первичных элементов и более (например, папул, везикул, эритемы) сыпь называется **полиморфной** (например, при экземе).



## Крапивница острая

## ВТОРИЧНЫЕ МОРФОЛОГИЧЕСКИЕ ЭЛЕМЕНТЫ

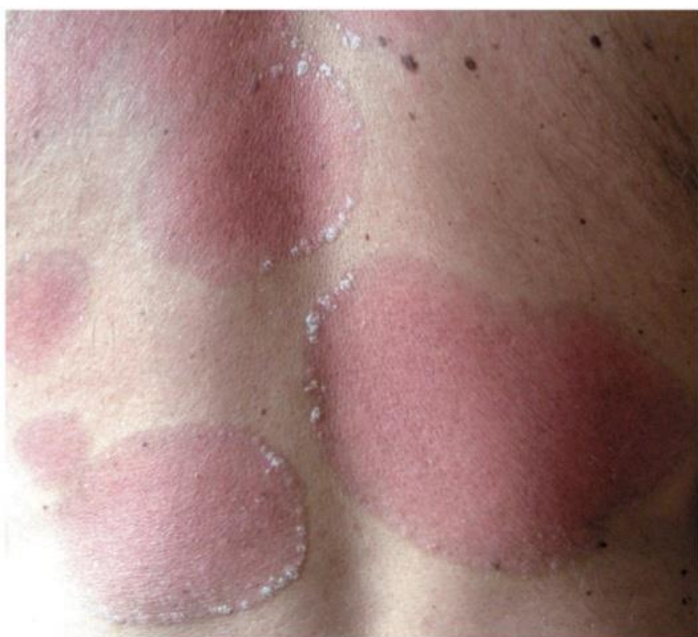Вторичные морфологические элементы включают в себя вторичные гипо- и гиперпигментации, трещины, эксфолиации, эрозии, язвы, чешуйки, корки, рубцы, лихенизацию, вегетацию.



### Вторичное гиперпигментированное пятно

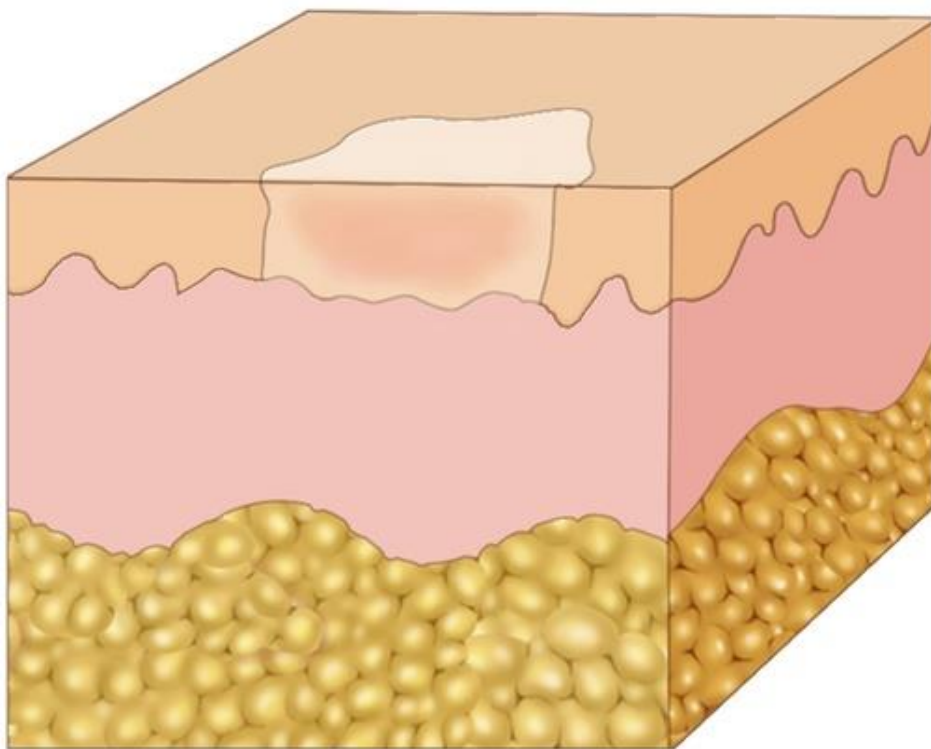
#### Гипо- и гиперпигментация

Гипо- и гиперпигментация (*hypo- et hyperpigmentatio*) может быть вторичным морфологическим элементом в случае ее появления на месте разрешившихся первичных элементов (папул, пустул и др.).

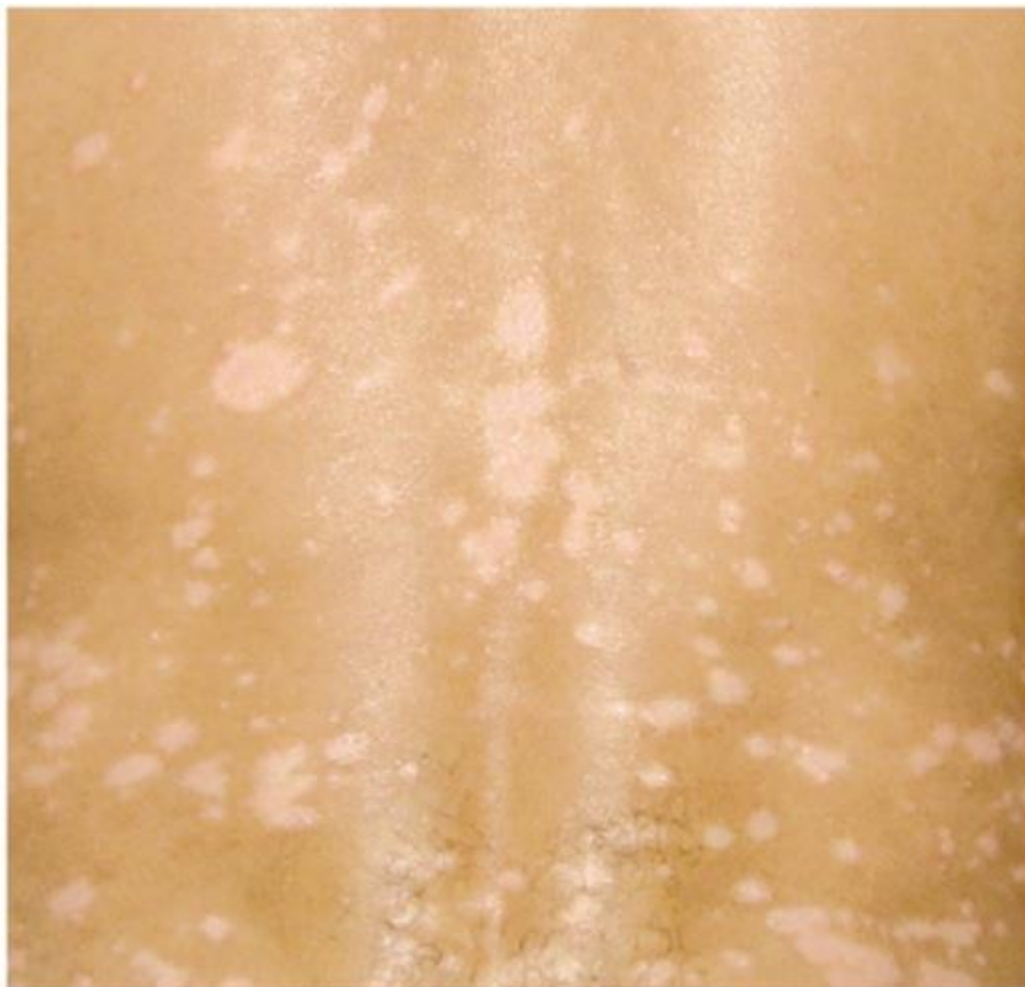

### Псориаз

Источник KingMed



**Вторичное гиперпигментированное пятно**

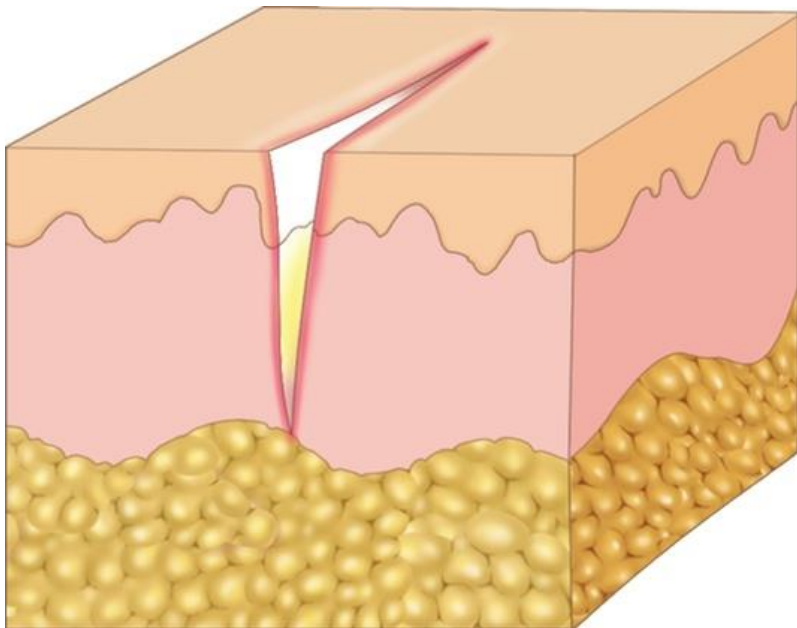


**Псориаз**

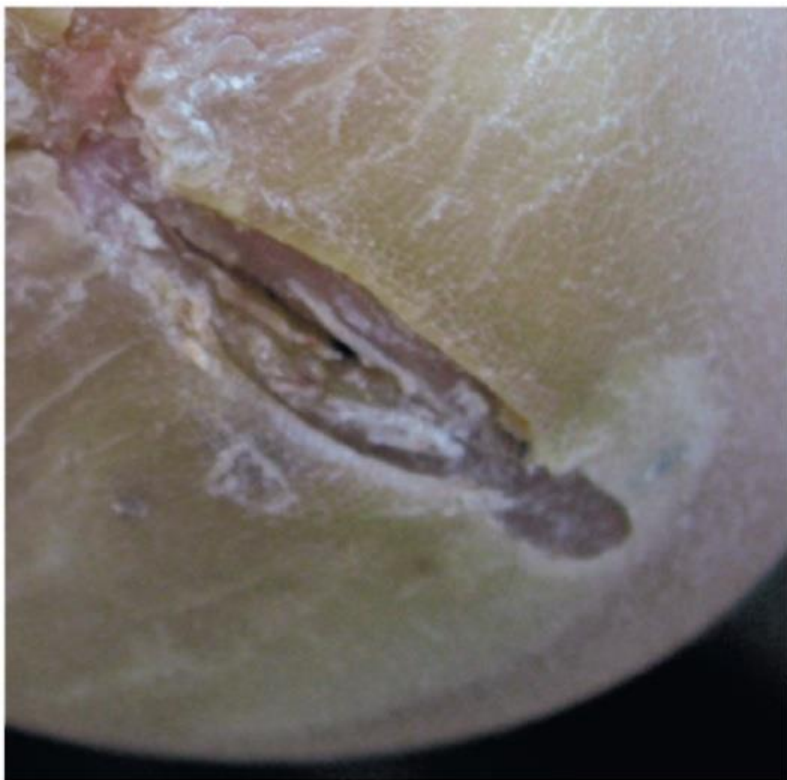

## Трещина

**Трещина (*fissura*)** - вторичный морфологический элемент, представляющий собой линейное нарушение целостности кожи в результате снижения ее эластичности. Трещины подразделяют на поверхностные (располагаются в пределах эпидермиса, эпителизируются и регрессируют бесследно, например, при экземе, нейродермите и др.) и глубокие (локализуются в пределах эпидермиса и дермы, нередко кровоточат с образованием геморрагических корок, регрессируют с формированием рубца, например, при раннем врожденном сифилисе).



## Трещина

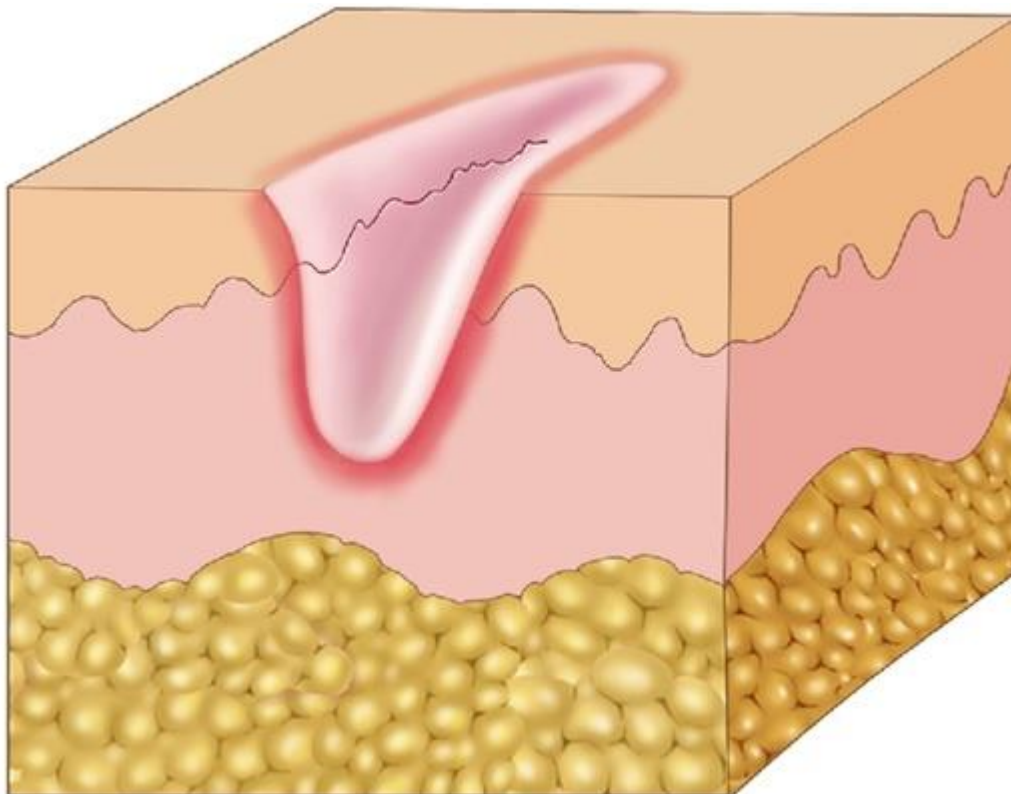


**Трещина при подошвенной бородавке**

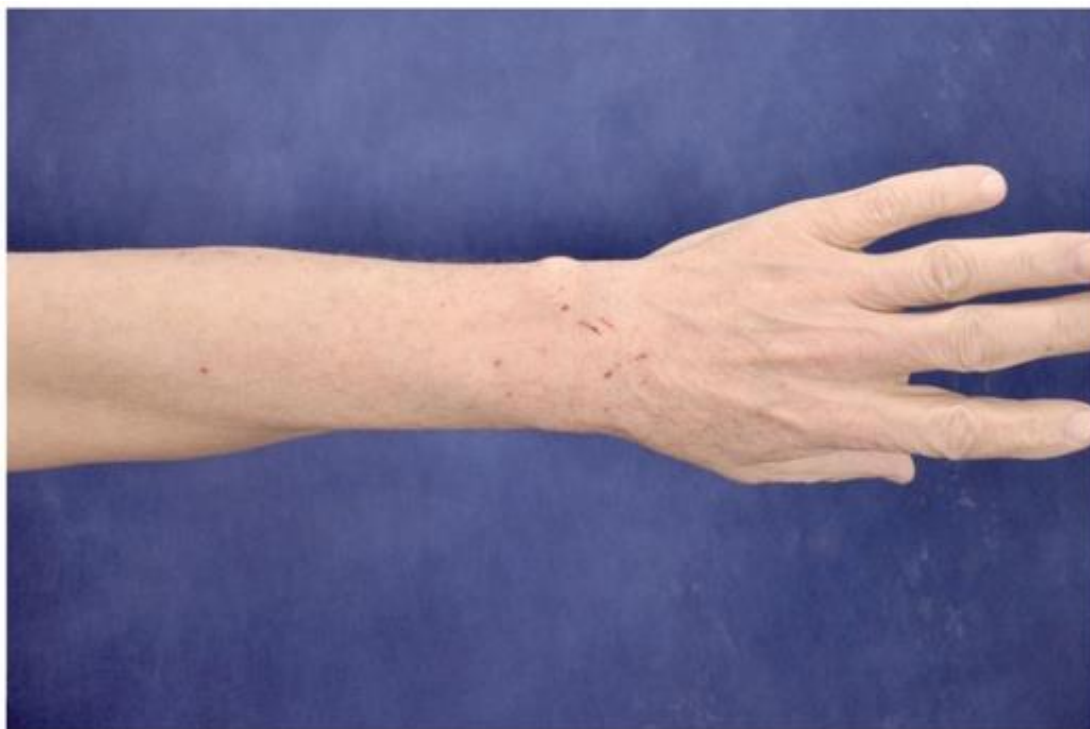Источник KingMed

## Экскориация

**Экскориация** (*excoriatio*), или **ссадина**, проявляется нарушением целостности кожи в результате механического повреждения ее при травмах и расчесах.



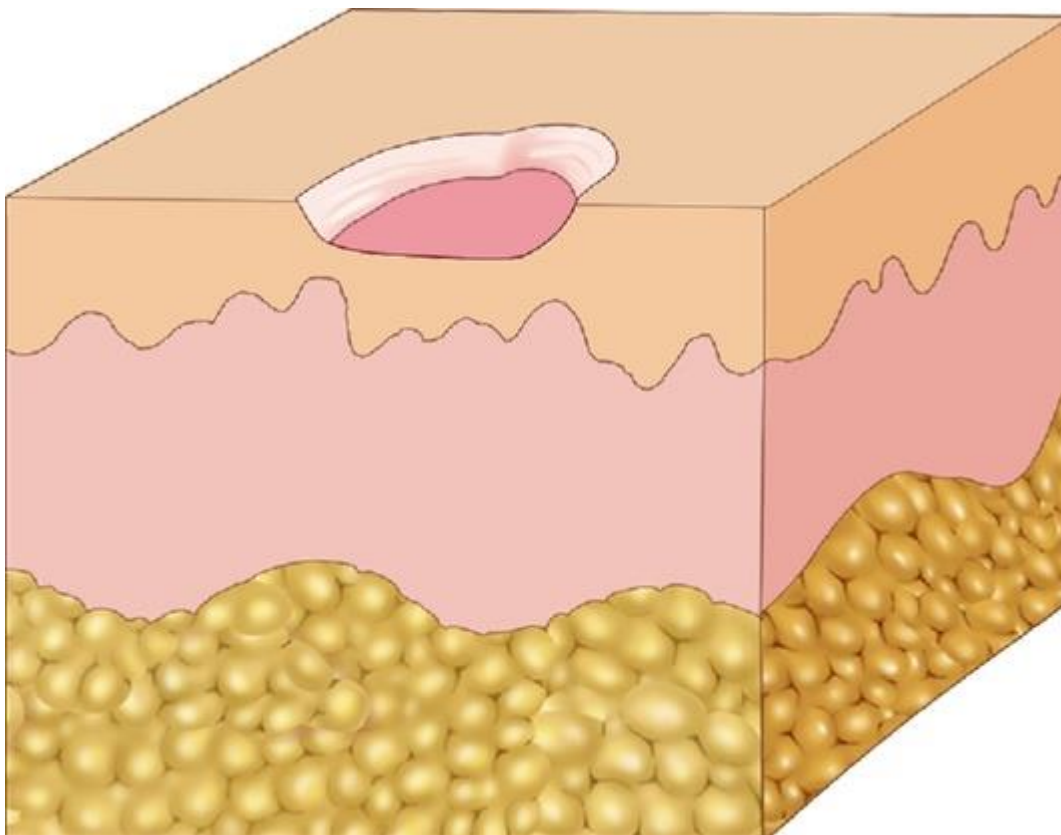
## Экскориация



## Экскориации при атопическом дерматите

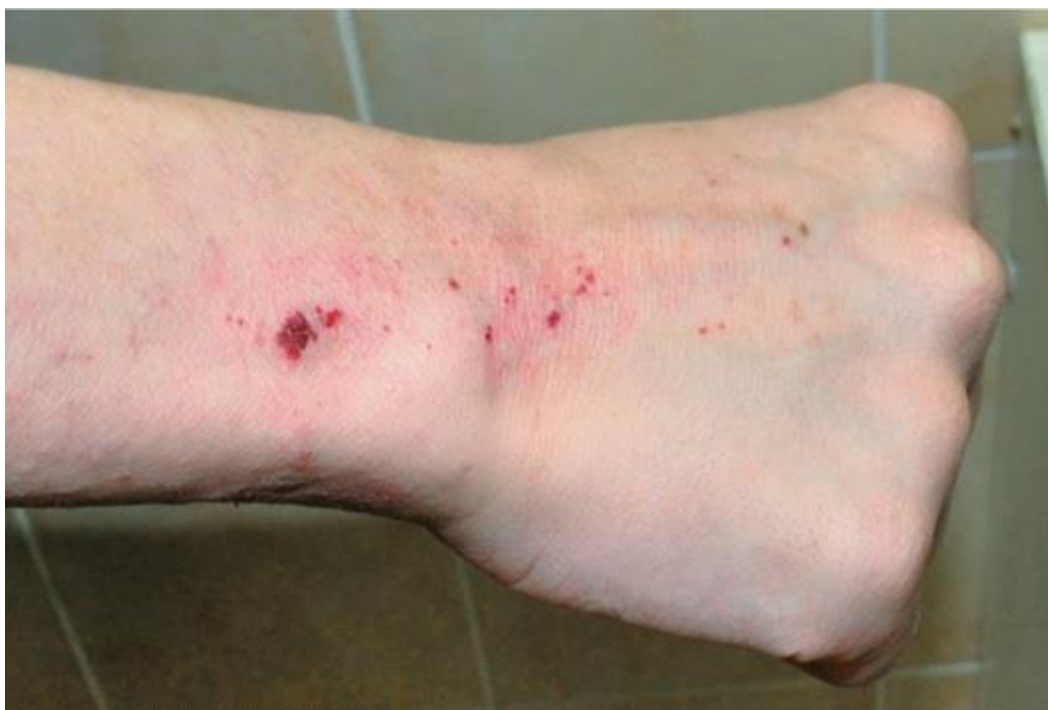## Эрозия

**Эрозия** (*erosio*) - нарушение целостности кожи или слизистой оболочки в пределах эпидермиса



## Эрозия

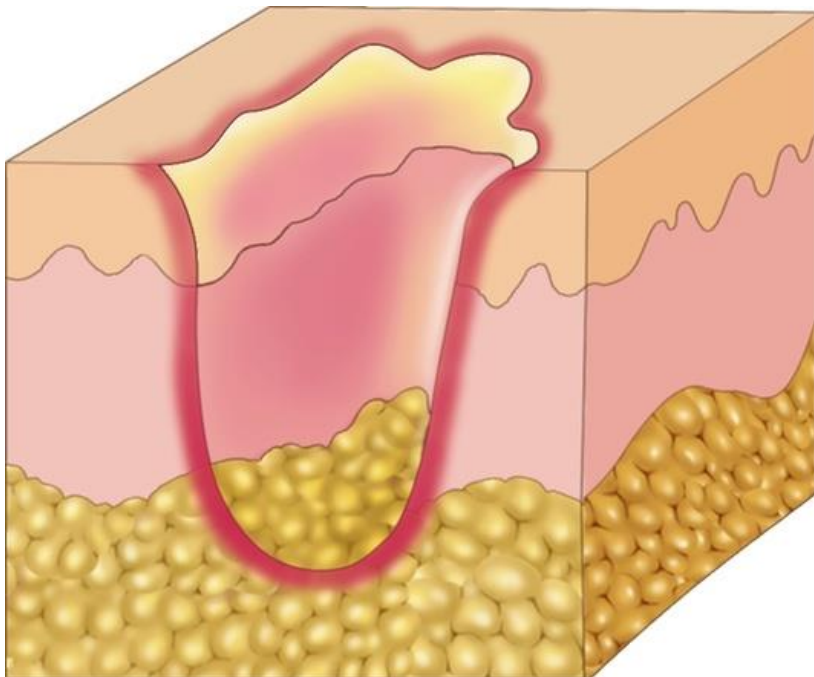
(эпителия). Регресс эрозий происходит путем эпителизации и заканчивается бесследно.



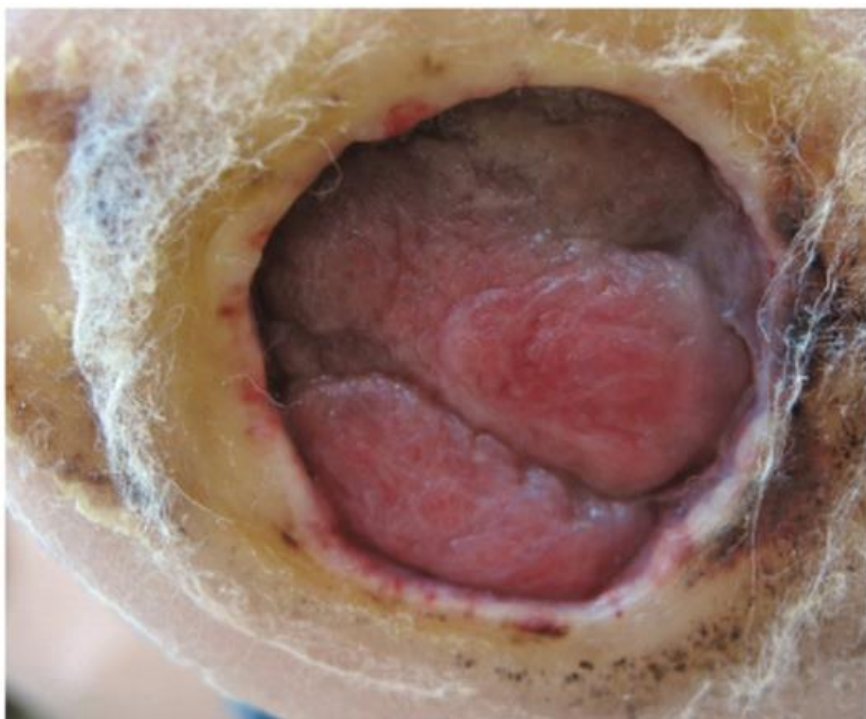**Множественные эрозии при atopическом дерматите**

## Язва

**Язва (*ulcus*)** - нарушение целостности кожного покрова в пределах соединительнотканного слоя дермы, а иногда даже и подлежащих тканей. В язве выделяют дно и края, которые могут быть мягкими (туберкулез) или плотными (рак кожи). Дно может быть гладким (твердый шанкр) или неровным (хроническая язвенная пиодермия), покрытым разнообразным отделяемым, грануляциями. Края бывают подрытыми, отвесными, блюдцеобразными. После заживления язв всегда остаются рубцы.



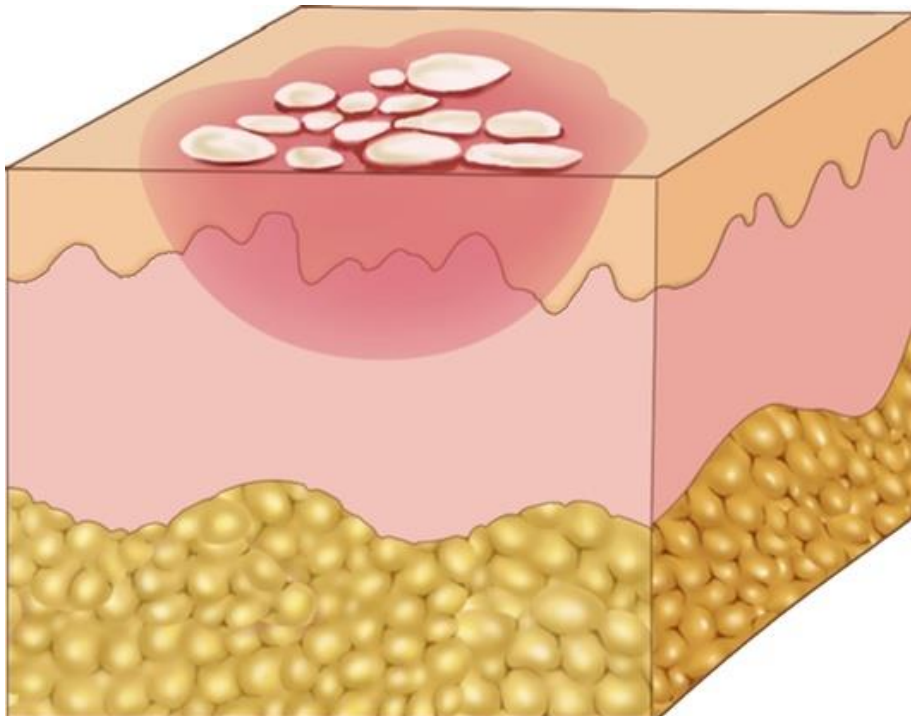
## Язва



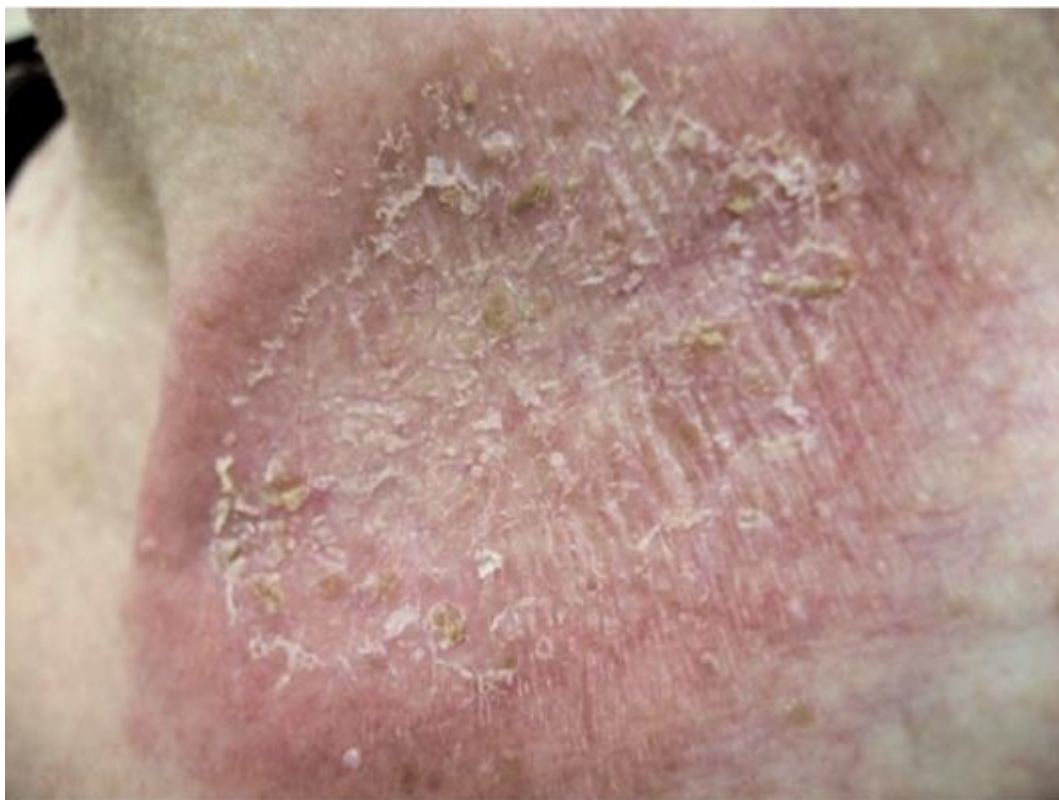**Язвенный дефект на коже правой стопы**

## Чешуйка

**Чешуйка (*squama*)** - отторгнувшиеся роговые пластинки, формирующие шелушение. В зависимости от размера чешуек шелушение бывает отрубевидным (чешуйки мелкие, нежные, как бы припудривают кожу), пластинчатым (чешуйки более крупные), крупнопластинчатым (роговой слой отторгается пластами), а также листовидным.



## Чешуйка

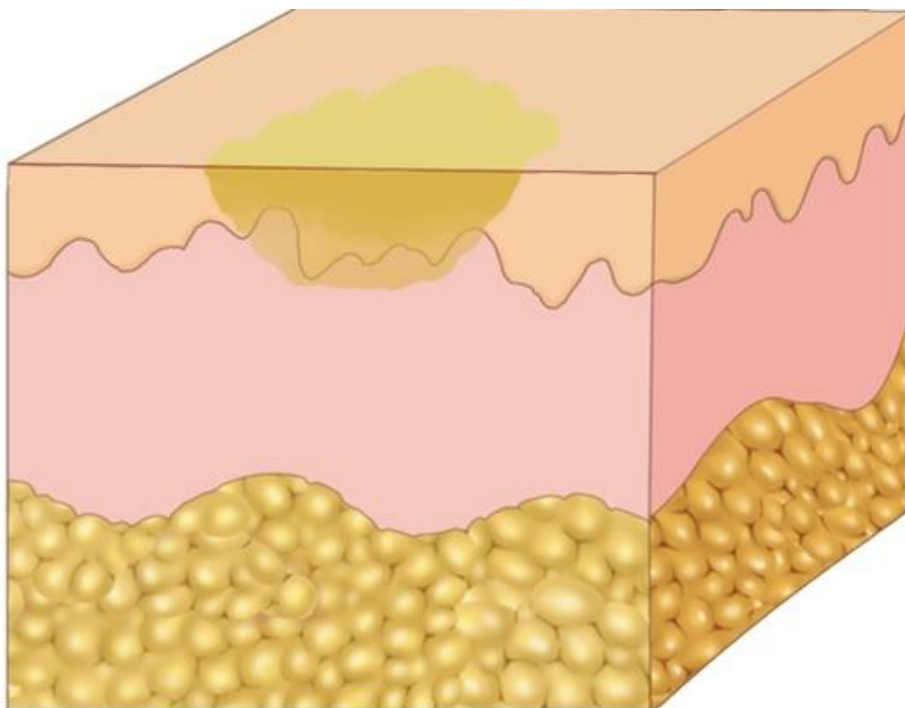


## Микоз гладкой кожи

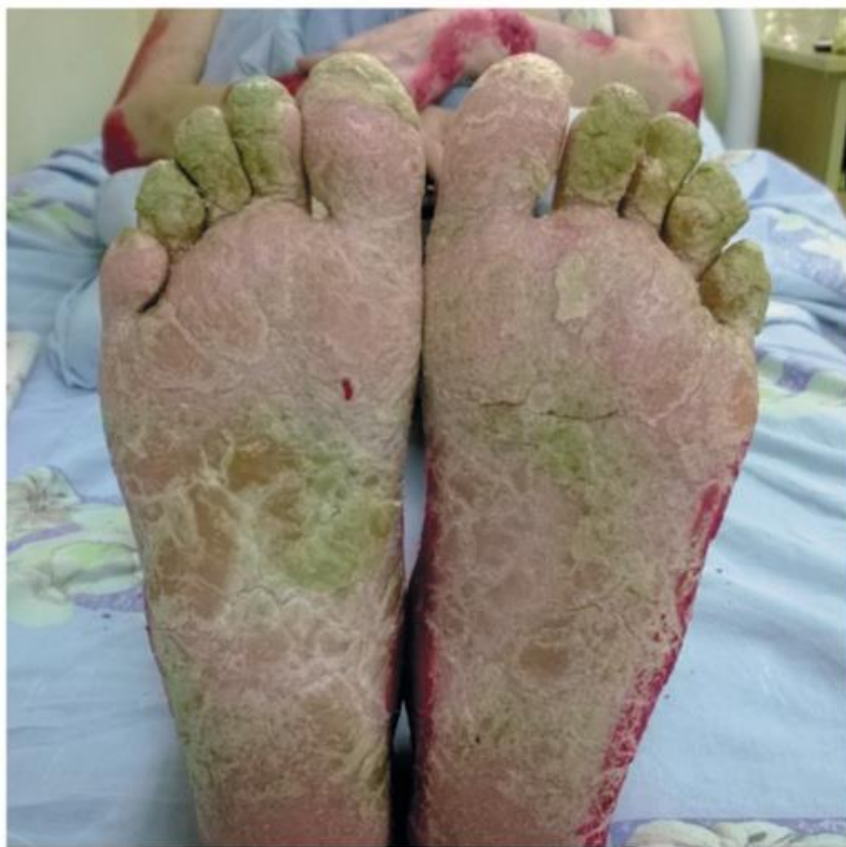Источник KingMed

## Корка

**Корка (*crusta*)** возникает при ссыхании серозного, геморрагического или гнойного содержимого полостных элементов. Характер корки всегда определяется характером бывшего экссудата.



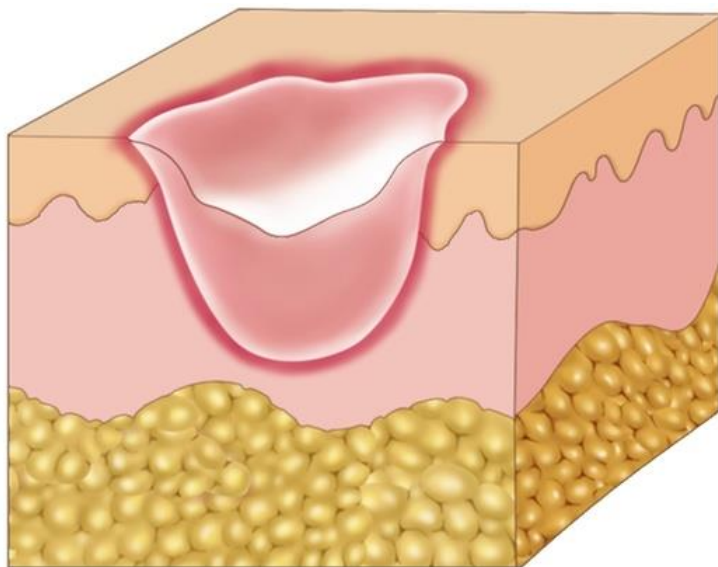
## Корка



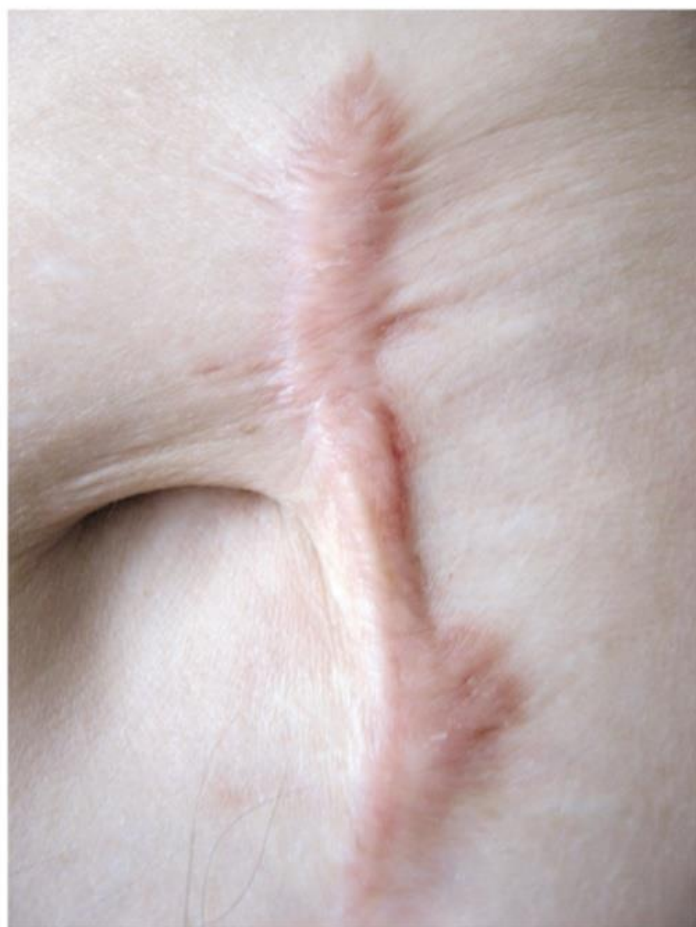## Псориаз подошв

## Рубец

**Рубец (*cicatrix*)** возникает при заживлении язв, бугорков, узлов, глубоких пустул. Представляет собой новообразованную грубоволокнистую соединительную ткань (коллагеновые волокна). Рубцы могут быть поверхностными и глубокими, атрофическими или гипертрофическими.



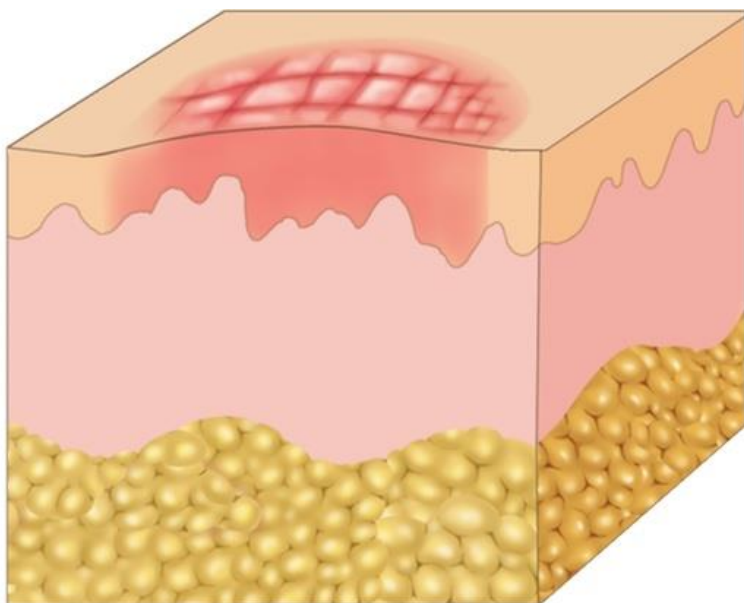
## Рубец



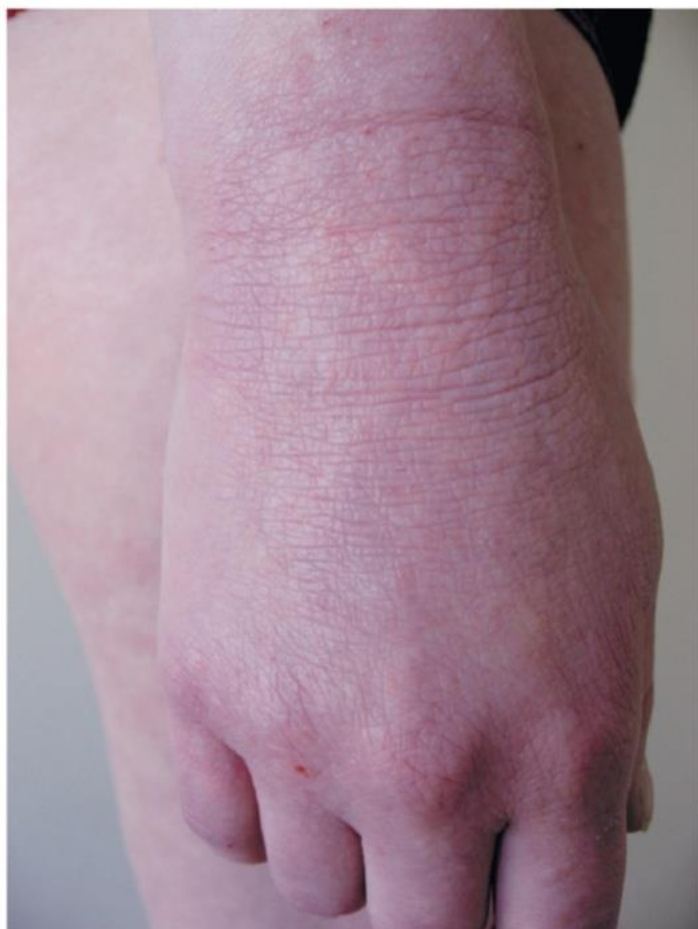## Послеоперационный рубец

## Лихенификация

**Лихенификация** (*lichenizatio*), или **лихенизация**, характеризуется утолщением, уплотнением кожи за счет папулезной инфильтрации, усилением кожного рисунка. Кожа в пределах очагов лихенификации напоминает шагреньевую.



## Лихенификация



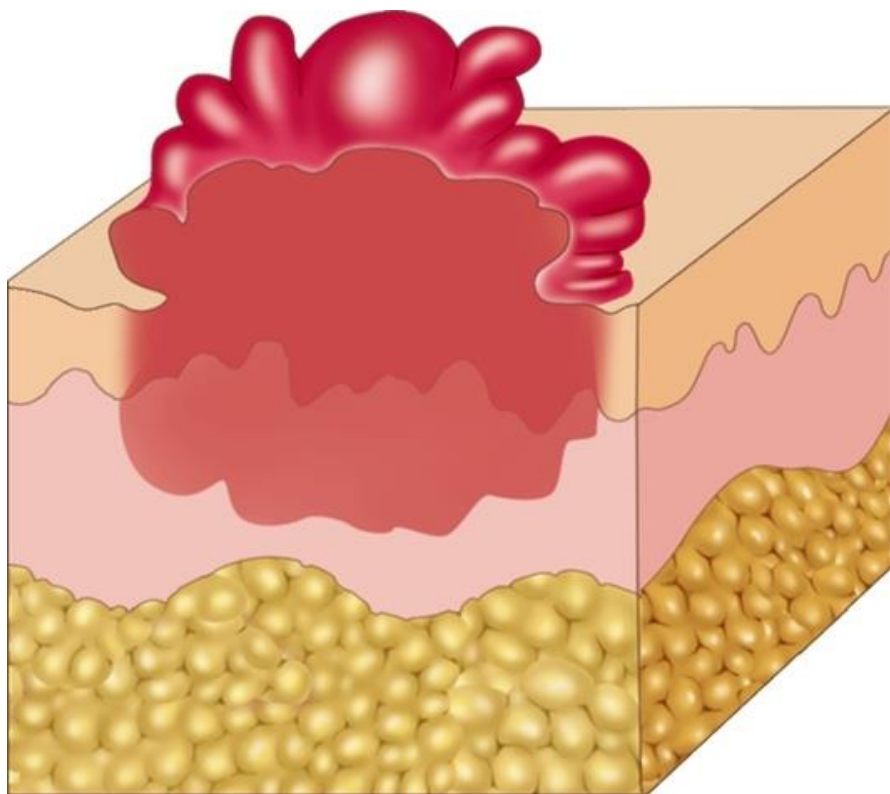
## Лихенификация при atopическом дерматите



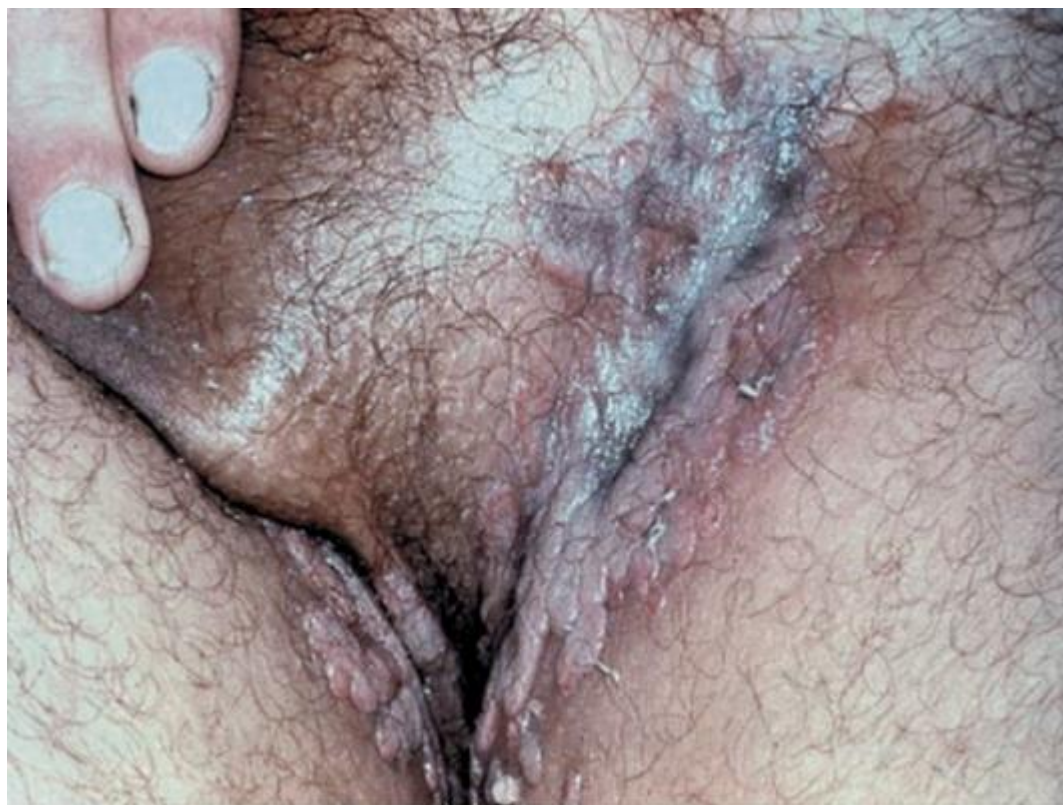Источник KingMed

## Вегетация

**Вегетация** (*vegetatio*) характеризуется разрастанием сосочкового слоя дермы, имеет ворсинчатый вид, напоминающий цветную капусту или петушиные гребешки.



## Вегетация



## Вегетирующая пузырьчатка

## ПАТОМОРФОЛОГИЯ КОЖИ

В основе формирования различных высыпаний на коже лежат разнообразные патоморфологические процессы, происходящие в эпидермисе, дерме, гиподерме, совокупность которых может быть специфична для того или иного дерматоза и часто учитывается в диагностике заболевания, а нередко бывает важнейшим исследованием, позволяющим поставить диагноз.

Различают патогистологические процессы, наблюдаемые в эпидермисе и дерме.

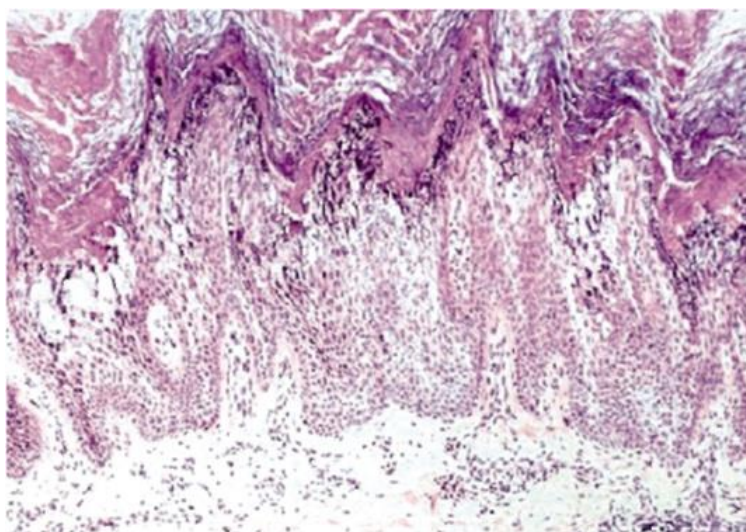
По характеру патологического процесса в **эпидермисе** выделяют процессы, связанные с изменением эпидермальной кинетики (гиперкератоз, гранулез, акантоз), нарушением дифференцировки клеток эпидермиса (паракератоз, дискератоз), нарушением эпидермальных связей (акантолиз, баллонизирующая и вакуольная дистрофии, спонгиоз).

### ПАТОЛОГИЧЕСКИЕ ПРОЦЕССЫ В ЭПИДЕРМИСЕ

#### Гиперкератоз

**Гиперкератоз** - утолщение рогового слоя эпидермиса вследствие избыточного содержания кератина. Различают пролиферационный и ретенционный гиперкератозы.

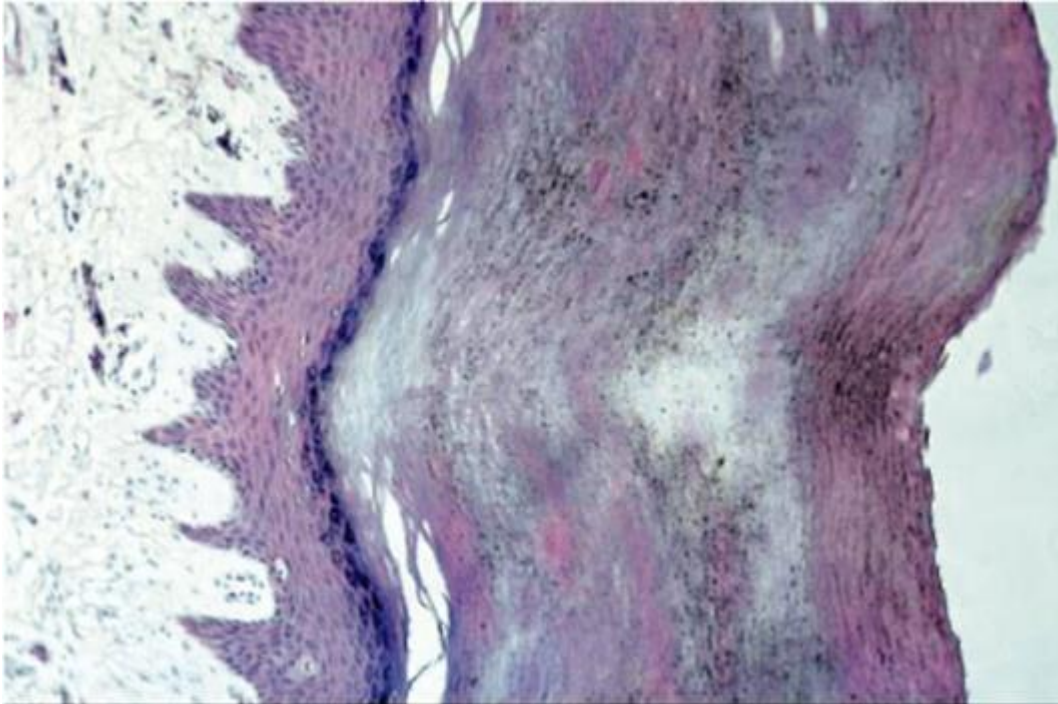
**Проллиферационный гиперкератоз** формируется в результате повышения функциональной активности клеток эпидермиса, протекая на фоне утолщения зернистого и шиповатого слоев, и наблюдается при таких дерматозах, как красный плоский лишай, нейродермит и др. **Ретенционный гиперкератоз** формируется в результате замедления процесса отшелушивания клеток рогового слоя, что обусловлено повышением содержания в роговом слое гликозаминогликанов, играющих цементирующую роль и затрудняющих разъединение роговых клеток и их физиологическое отторжение. Зернистый слой при этом тонкий или вовсе отсутствует. Ретенционный гиперкератоз наблюдается при вульгарном ихтиозе.



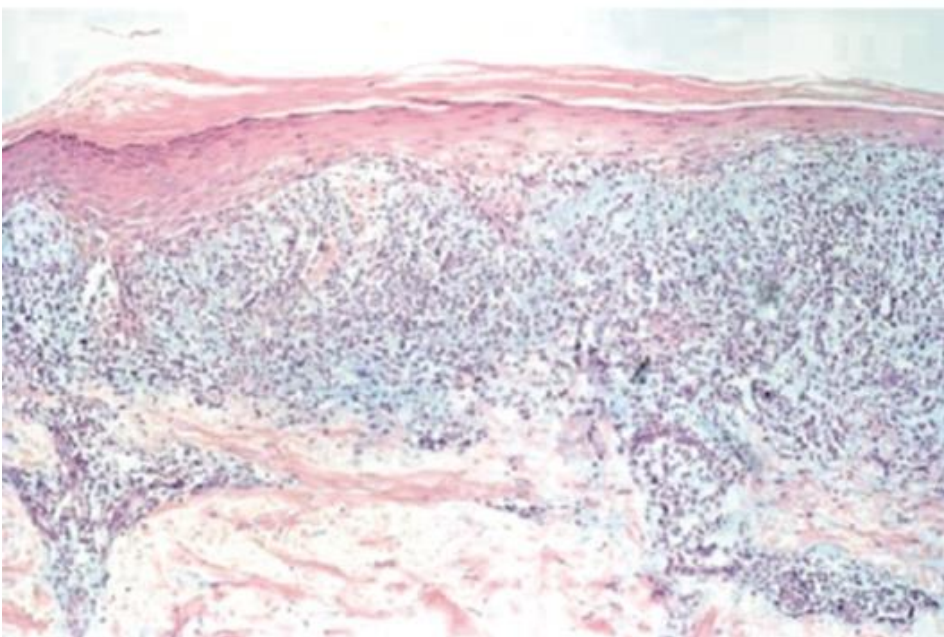
#### Нейродермит

## Гранулез

**Гранулез** - утолщение зернистого слоя, в котором вместо 1-2 рядов клеток насчитывают 5 и более. Гранулез обычно сопровождает пролиферационный гиперкератоз. Неравномерный гранулез, наблюдаемый в папулах красного плоского лишая, обеспечивает характерный для этого заболевания симптом - сетку Уикхема, формирующийся за счет неравномерного преломления света в зонах неравномерно мерного гранулеза.



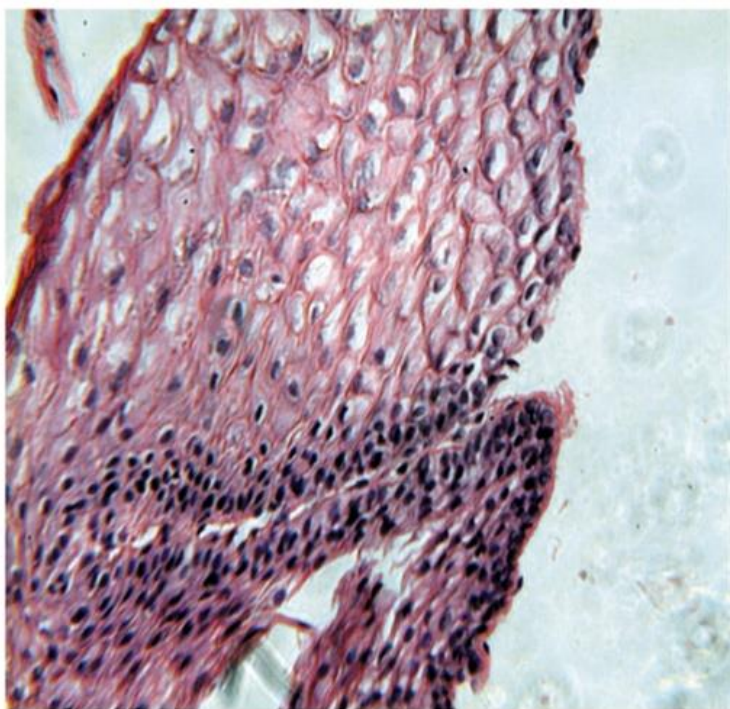
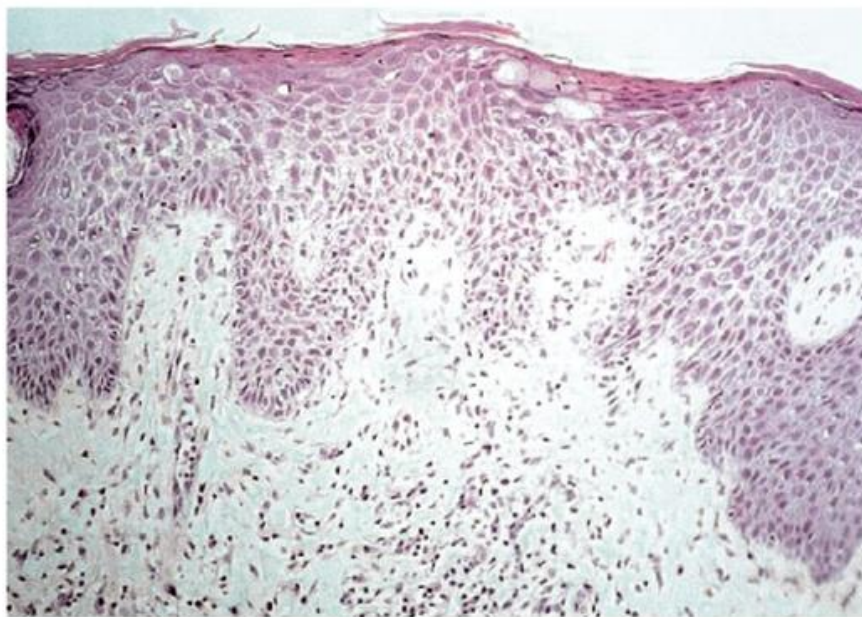
## Красный плоский лишай



**Красный плоский лишай** (Rook's Textbook of Dermatology eight edition. Courtesy of St John's Institute of Dermatology, King's College London, UK)

## Акантоз

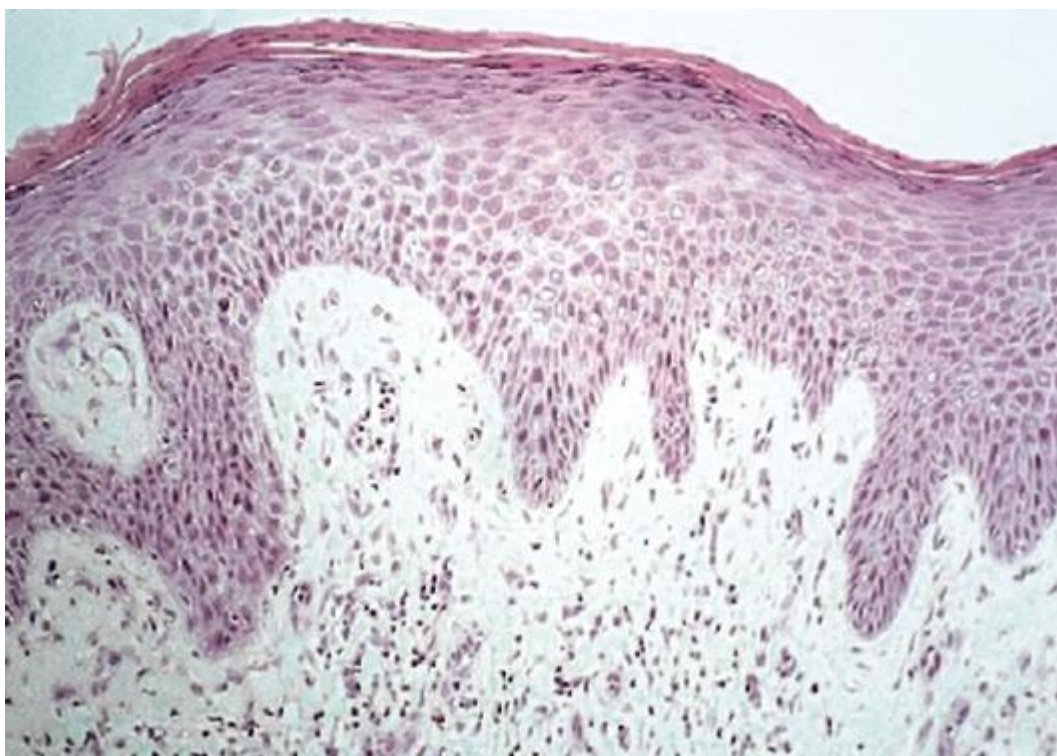**Акантоз** - утолщение шиповатого слоя в результате повышения скорости пролиферации (пролиферационный акантоз) кератиноцитов базального и супрабазальных слоев эпидермиса, с повышением в них энергетического обмена и митотической активности. Акантоз может быть равномерным и умеренно выраженным за счет увеличения рядов клеток шиповатого слоя как над, так и между сосочками дермы (экзема, красный плоский лишай) и неравномерным с резким увеличением количества рядов шиповатых клеток в основном между сосочками дермы. В таких случаях он комбинируется с папилломатозом (псориаз).



**Экзема** (окраска гематоксилином и эозином, увеличение 10×40)

## Паракератоз

**Паракератоз** - нарушение процесса ороговения с потерей способности клеток эпидермиса вырабатывать кератогиалин, в результате чего происходит неполное ороговение клеток эпидермиса. При этом в зоне рогового слоя (который должен быть компактным и безъядерным) располагаются рыхло лежащие клетки с палочковидными ядрами, не содержащие кератогиалина. Зернистый слой часто отсутствует или недоразвит. В основе паракератоза лежит нарушение соотношения между пролиферативной активностью и дифференцировкой клеток эпидермиса в связи с нарушением тканевого гомеостаза. В формировании этой патологии важную роль отводят кейлонам, приводящим в действие эпидермальную систему цАМФ-цГМФ (циклический аденозинмонофосфат-циклический гуанозинмонофосфат). Предполагают, что понижение содержания цАМФ и повышение цГМФ в кератиноцитах приводят к стимуляции их пролиферации и замедлению дифференцировки.



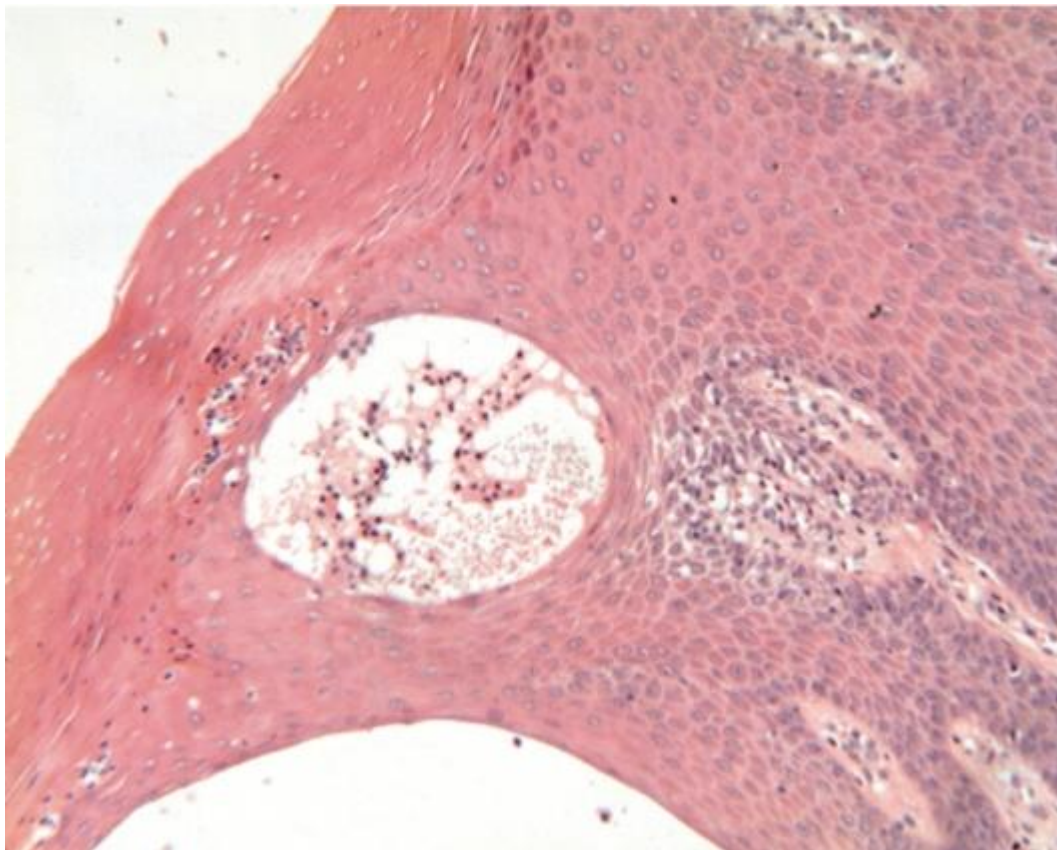
**Хроническая экзема** (Rook's Textbook of Dermatology eight edition. Courtesy of Dr M.J. Cook, Guildford, Surrey, UK)

## Дискератоз

**Дискератоз** - преждевременное автономное ороговение отдельных кератиноцитов, которые становятся более крупными с интенсивно окрашенными ядрами и базофильной, слегка зернистой цитоплазмой. Они кажутся двухконтурными, лишены межклеточных связей, в результате чего хаотически расположены во всех слоях эпидермиса. По мере приближения к поверхности эпидермиса они приобретают шаровидную форму (круглые тела Дарье - *corpus ronds*), а затем превращаются в гомогенные ацидофильные образования с очень мелкими пикнотическими ядрами, располагающимися в роговом слое и получившими название зерен

Источник KingMed

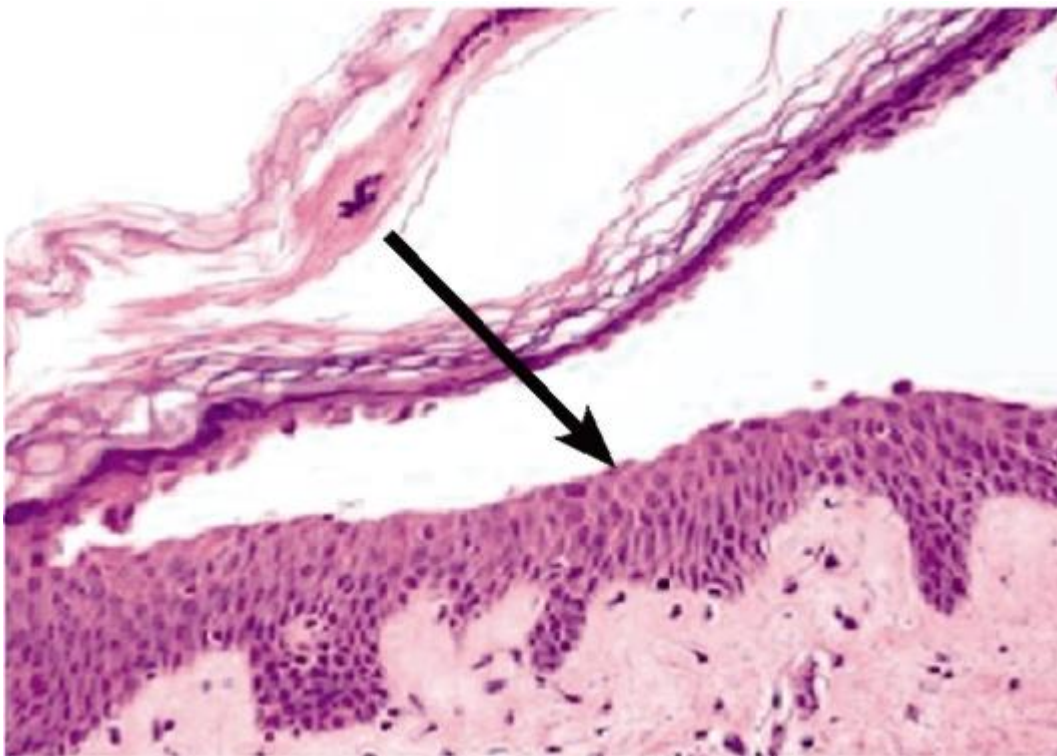
(grains). В основе дискератоза лежит нарушение комплекса тоно-филаменты-десмосомы с растворением контактного слоя последних и агрегацией их вокруг ядра. Дальнейшее уплотнение и уменьшение количества кератина в этих клетках приводят к образованию зерен. Дискератоз наблюдается при старческом кератозе, контагиозном моллюске (доброкачественный дискератоз), а также при раке кожи (злокачественный дискератоз).



**Старческий дискератоз** (окраска гематоксилином и эозином, увеличение 10×40)

### **Акантолиз**

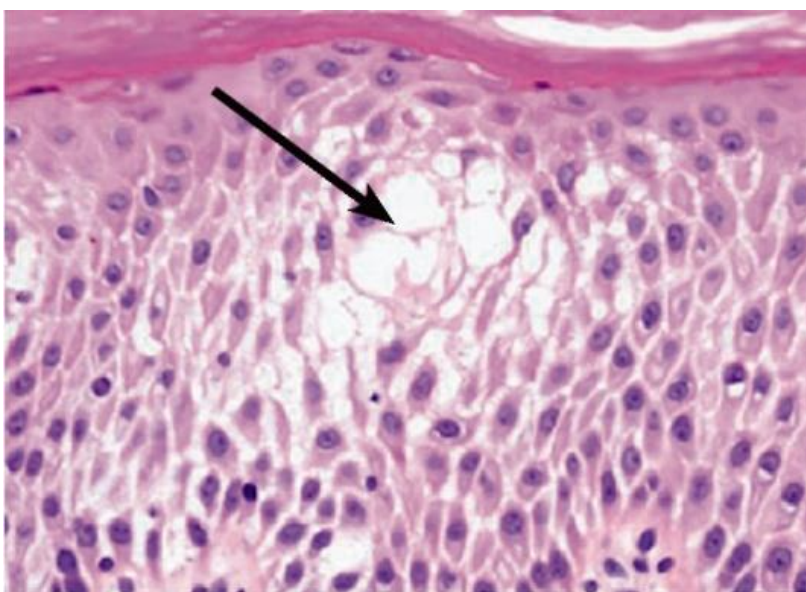
**Акантолиз** - процесс утраты связи между кератиноцитами шиповатого слоя вследствие повреждения их десмосомо-тонофиламентных контактов (обозначено стрелкой). Это приводит к образованию внутриэпидермальных полостей («акантолитических пузырей»), заполненных межклеточной жидкостью. Клетки шиповатого слоя, потерявшие между собой связь в результате акантолиза, называются акантолитическими клетками (клетки Тцанка). Они имеют округлую форму, крупное ядро и узкий ободок цитоплазмы. Метаболизм в них минимален, а в дальнейшем они подвергаются деструкции и гибнут. Акантолиз - типичный процесс для пузырчатки, при которой он развивается в результате аутоиммунной реакции с отложением иммунных комплексов с антителами против структур клеточных мембран, разрушающих межклеточные связи.



**Вульгарная пузырьчатка** (окраска гематоксилином и эозином, увеличение 10×40)

### **Спонгиоз**

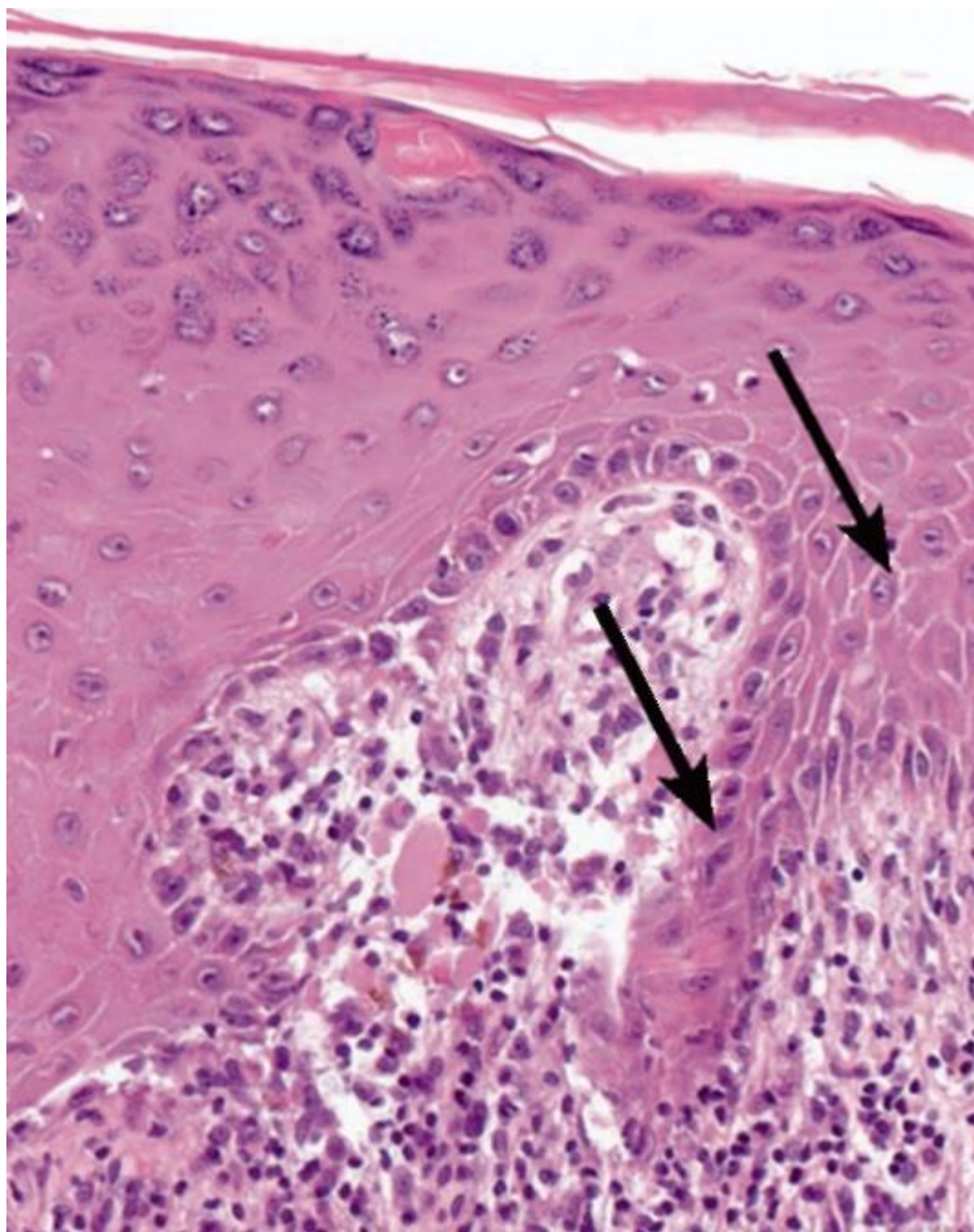
**Спонгиоз** - межклеточный отек в результате проникновения серозного экссудата из расширенных сосудов сосочкового слоя в эпидермис (обозначено стрелкой). При этом клетки раздвигаются, их межклеточные связи напрягаются и рвутся (вторичная потеря связи между кератиноцитами) на ограниченных участках, отчего часть клеток погибает и образуются микрополости - спонгиозические пузырьки. Возможно слияние мелких полостей в более крупные и проникновение воспалительных клеток в эпидермис с образованием спонгиозических пустул. Спонгиоз характерен для экземы, аллергического дерматита, при которых образование везикул наблюдается особенно часто.



**Экзема** (окраска гематоксилином и эозином, увеличение 10×40)

## Вакуольная гидропическая дистрофия

**Вакуольная гидропическая дистрофия** характеризуется внутриклеточным отеком кератиноцитов с образованием в их цитоплазме вакуолей, что приводит в дальнейшем к гибели клетки (показано стрелками). Вакуолизация и гибель клеток базального слоя встречаются при красной волчанке, однако чаще вакуольную дистрофию наблюдают при вирусных поражениях кожи типа герпеса как один из компонентов баллонирующей дистрофии.



**Простой пузырьковый лишай** (окраска гематоксилином и эозином, увеличение 10×40)

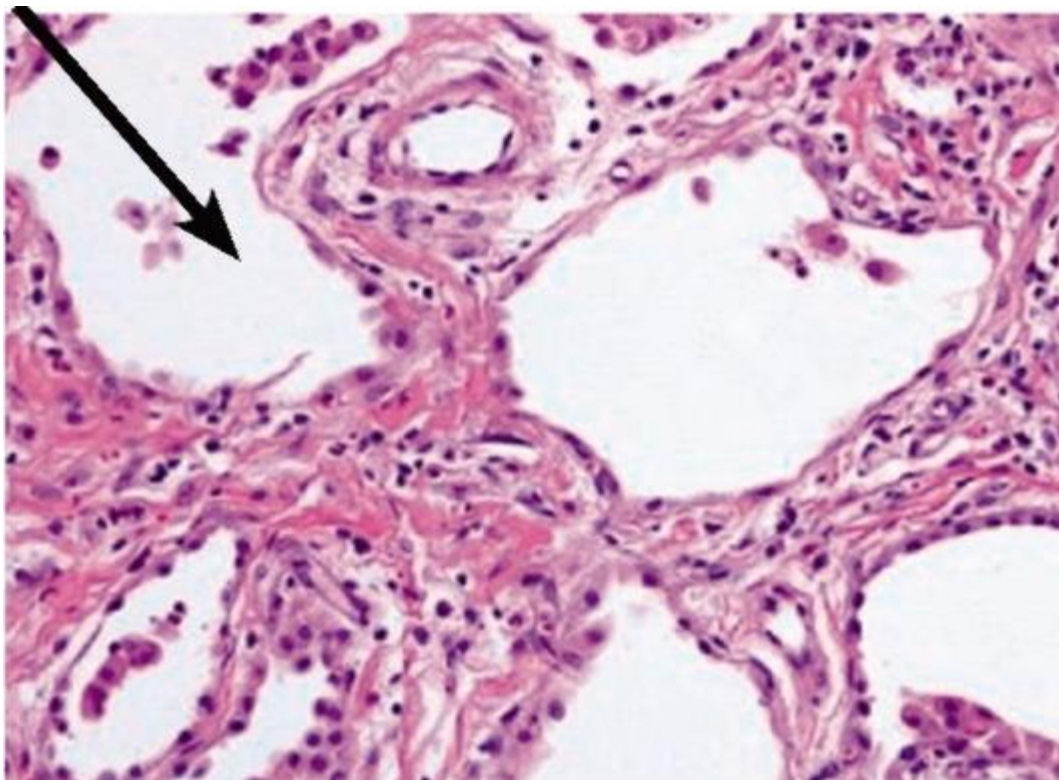
## Баллонирующая дистрофия

**Баллонирующая дистрофия** характеризуется резко выраженным отеком эпидермиса, имеющим как межклеточный, так и внутриклеточный характер, в результате чего отечные кератиноциты в виде крупных округлых дистрофически измененных клеток типа шаровидных



Источник KingMed

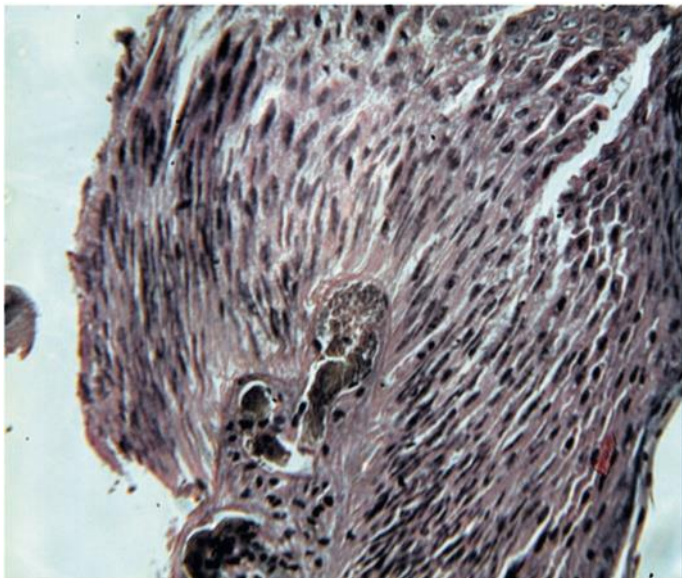
образований свободно плавают в заполненных серозно-фиброзным экссудатом полостях и напоминают баллоны, заполненные жидкостью (обозначено стрелкой). Баллонизирующая дистрофия наблюдается при вирусных дерматозах (герпес простой, герпес опоясывающий).



**Опоясывающий лишай** (окраска гематоксилином и эозином, увеличение 10×40)

## ПАТОЛОГИЧЕСКИЕ ПРОЦЕССЫ, ПРОТЕКАЮЩИЕ В ДЕРМЕ

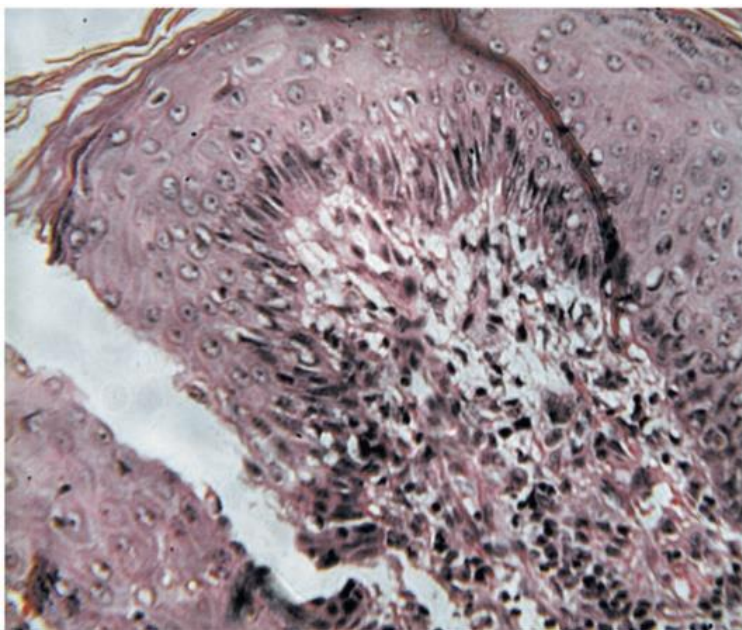
Патологические процессы, протекающие в дерме, включают в себя папилломатоз, нарушения микроциркуляции в коже, отек, отложения клеточных инфильтратов воспалительного или неопластического характера, дистрофию соединительной ткани, патологию придатков кожи и др.



### Пузырчатка

#### Папилломатоз

**Папилломатоз** - удлинение, нередко с разветвлением, сосочков дермы, неравномерно приподнимающих над собой эпидермис. Морфологическая основа вторичного кожного элемента - вегетации (например, при вегетирующей пузырьчатке). Нередко папилломатоз сочетается с межсосочковым акантозом, как, например, при псориазе, обеспечивая третий псориазный феномен - точечное кровотечение при граттаже папулы псориаза.



### Псориаз

## Нарушения микроциркуляции кожи

Нарушения микроциркуляции кожи - одно из самых частых явлений, сопровождающих любую воспалительную реакцию в коже. Наиболее сильная реакция сосудистого комплекса проявляется при ангиитах кожи и острых воспалительных процессах с отеком кожи (экзема и др.). Происходят расширение сосудов, утолщение и повышение проницаемости их стенок, набухание эндотелия, что обычно сопровождается образованием периваскулярных клеточных инфильтратов из лимфоцитов, гистиоцитов, тканевых базофилов и других мононуклеарных элементов. Благодаря сети развитых сосудистых анастомозов ишемические инфаркты в коже встречаются редко, хотя, например, при аллергических ангиитах гибель отдельных участков ткани с последующим изъязвлением кожи возможна. Клеточные инфильтрации в коже могут иметь различное происхождение, чаще бывают результатом хронического воспаления, но могут быть пролифератом злокачественного клона клеток (например, при лимфомах). По расположению различают периваскулярные **инфильтраты**, окружающие сосуды в виде муфт или диффузно располагающиеся в сосочковом слое дермы, узелковые инфильтраты, занимающие всю толщу дермы при почти не пораженном сосочковом слое дермы, ввиду чего между эпидермисом и дермальным инфильтратом остается полоска нормального коллагена (сифилитические папулы).

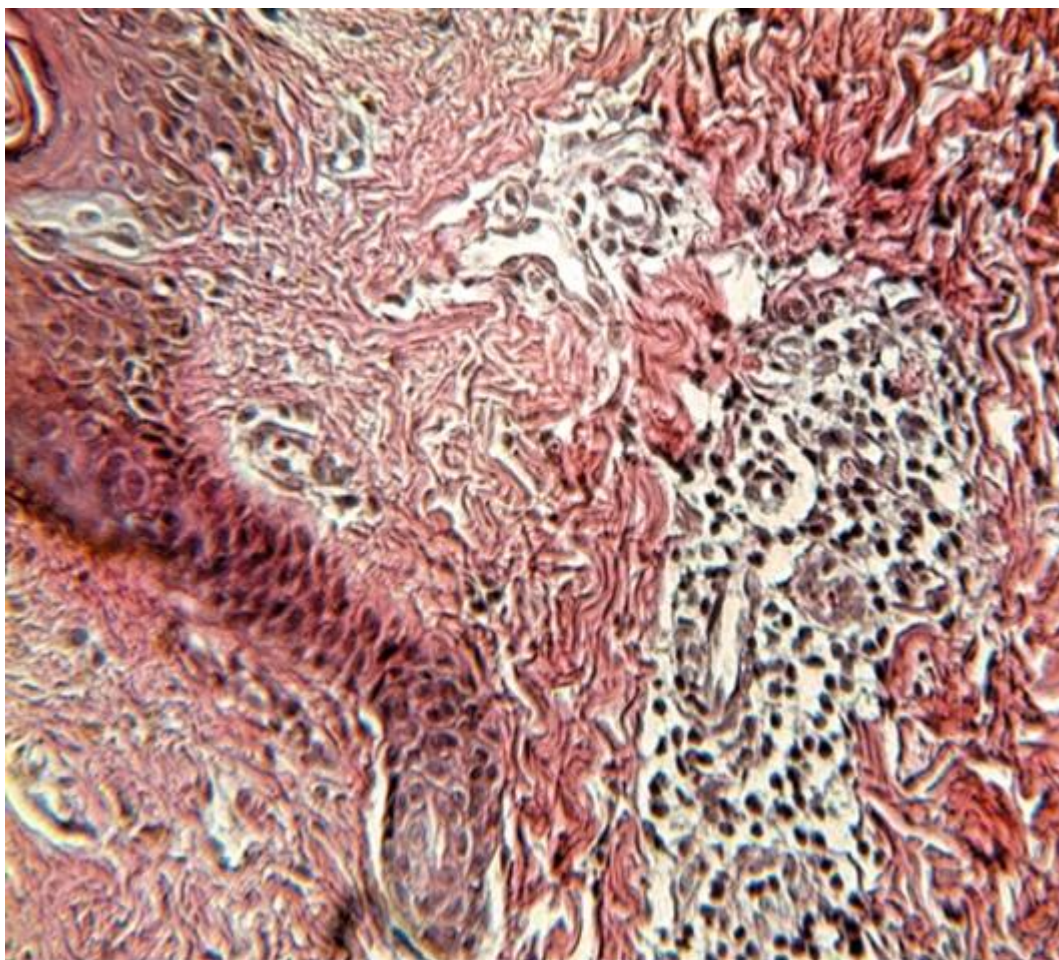
Возможно формирование инфильтрата типа **гранулемы** в результате гранулематозного воспаления, в основе которого лежат иммунные нарушения. Появление гранулем в ходе воспалительного процесса связано прежде всего с несостоятельностью мононуклеарных фагоцитов, которые не могут до конца переварить возбудителя, и персистенцией последнего в тканях (туберкулез, сифилис, лепра). Воспалительный процесс при этих инфекциях имеет, помимо обязательных компонентов (альтерации, экссудации и пролиферации), ряд определенных морфологических признаков с преобладанием специфической продуктивной реакции гранулематозного характера и развитием коагуляционного некроза в очагах воспаления. Клеточный состав гранулем включает мононуклеарные фагоциты - макрофаги, эпителиоидные клетки, представляющие собой определенную разновидность макрофагов, и мало способные к фагоцитозу патогенных микроорганизмов гигантские клетки. По периферии этот конгломерат клеток окружает вал из Т-лимфоцитов. В центре гранулемы часто возникает некроз. Гранулематозная реакция лежит в основе формирования бугорков.

## Дистрофия соединительной ткани

Среди дистрофических процессов в дерме наибольшее значение имеют **мезенхимальные диспротеинозы**, при которых нарушается белковый обмен в соединительной ткани дермы и стенках сосудов. К мезенхимальным дистрофиям относятся мукоидное и фибриноидное изменения соединительной ткани. **Мукоидное набухание** - начальная фаза дезорганизации коллагена и основного межклеточного вещества соединительной ткани, заключающаяся в их набухании вследствие накопления кислых мукополисахаридов. **Фибриноидное набухание** характеризуется гомогенизацией и изменением тинкториальных свойств коллагена; **фибриноидный некроз** - фаза дезорганизации соединительной ткани, при которой, помимо

Источник KingMed

гомогенизации, выражен глыбчатый распад коллагена, превращающегося в фибрин. Указанные изменения соединительной ткани наблюдаются при красной волчанке, склеродермии, когда действие иммунных комплексов вызывает повреждение микроциркуляторного русла и деструкцию соединительной ткани с инсудацией фибрина.

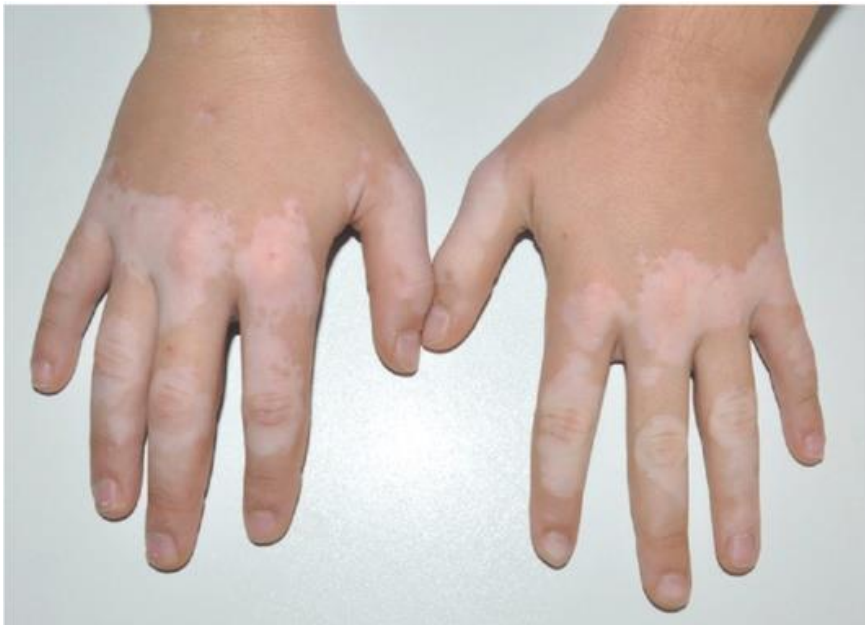

**Склеродермия**

## НАРУШЕНИЯ ПИГМЕНТАЦИИ

### Витилиго

**Осмотр в лучах лампы Вуда** - очаги витилиго при этом приобретают интенсивную голубовато-белую окраску, что позволяет выявить не различимые при простом визуальном осмотре очаги витилиго и тем самым прогнозировать течение заболевания.



### Витилиго

Данная методика позволяет обнаружить участки кожи в самом начале депигментации, невидимые при обычном освещении. В лучах лампы Вуда на фоне темной кожи четко контурируются светлые, ярко-белые участки различной величины и формы. Края пятен резко пигментированы.



### Осмотр очагов витилиго в лучах лампы Вуда

## АЛЛЕРГОДЕРМАТОЗЫ

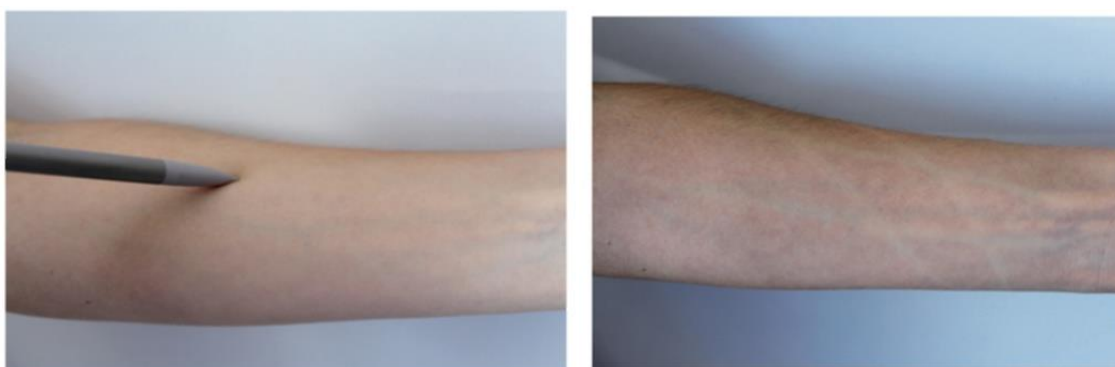### Атопический дерматит

**Дермографизм («писать на коже»)** - появление на коже, в месте раздражения ее тупым предметом, белых линий, которые в течение нескольких секунд становятся красными. Дермографизм определяют путем проведения сверху вниз тупым предметом по коже груди и живота.

В развитии дермографизма можно выделить три стадии или этапа.

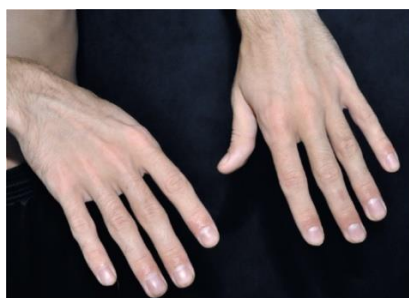- Образование полос красного цвета через 3-15 с в месте раздражения в результате расширения капилляров.
- Раздражение рецепторов: через 1-2 мин в месте воздействия формируются очаги эритемы, что происходит за счет расширения артериол и раздражения нервных окончаний.
- Формирование волдырей: через 3-5 мин на месте, где располагались полосы красного цвета, начинают образовываться волдыри. Данный процесс обусловлен экссудацией большого количества жидкости из кровеносных сосудов. Раздражение рецепторов нервных клеток, в свою очередь, способствует выработке гистамина, что также влияет на образование волдырей.

Различают белый дермографизм, красный дермографизм, смешанный и уртикарный. Красный дермографизм указывает на повышение тонуса парасимпатической нервной системы, белый дермографизм указывает на повышение тонуса симпатической нервной системы.



### Методика выполнения дермографизма

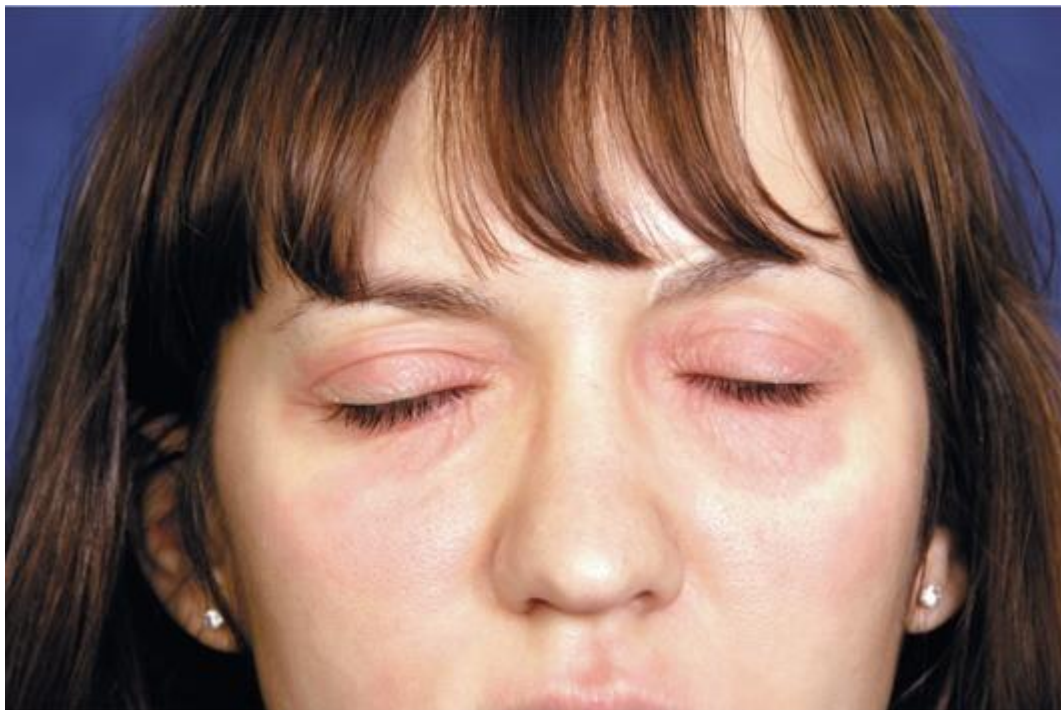**Симптом «полированных ногтей»** - признак, характерный для атопического дерматита и хронической экземы: при постоянном почесывании кожи на ногтевых пластинках исчезает продольная исчерченность, и они приобретают «лакированный» вид.



### Ногтевые пластинки пациента с атопическим дерматитом

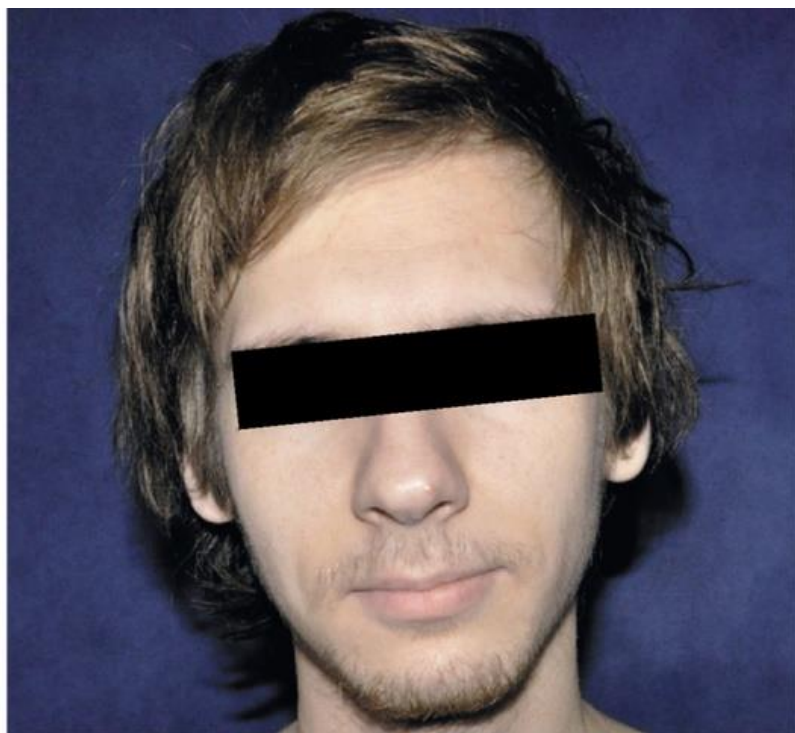Источник KingMed

**Дополнительная складка Денье-Моргана (симптом Dennie-Morgan)** - дополнительная складка нижнего века с резко выраженной в этом месте продольной морщиной. Входит в комплекс симптомов, формирующих так называемое «атопическое лицо». Подобная складка бывает также на животе у астеничных детей и располагается на 2 см выше или ниже пупка.



### **Симптом Денье-Моргана у пациентки с atopическим дерматитом**

**Атопическое лицо.** Сухость, бледность, шелушение кожи лица, хейлит, заеды, линии Денье-Моргана, симптом псевдо-Хертоге.

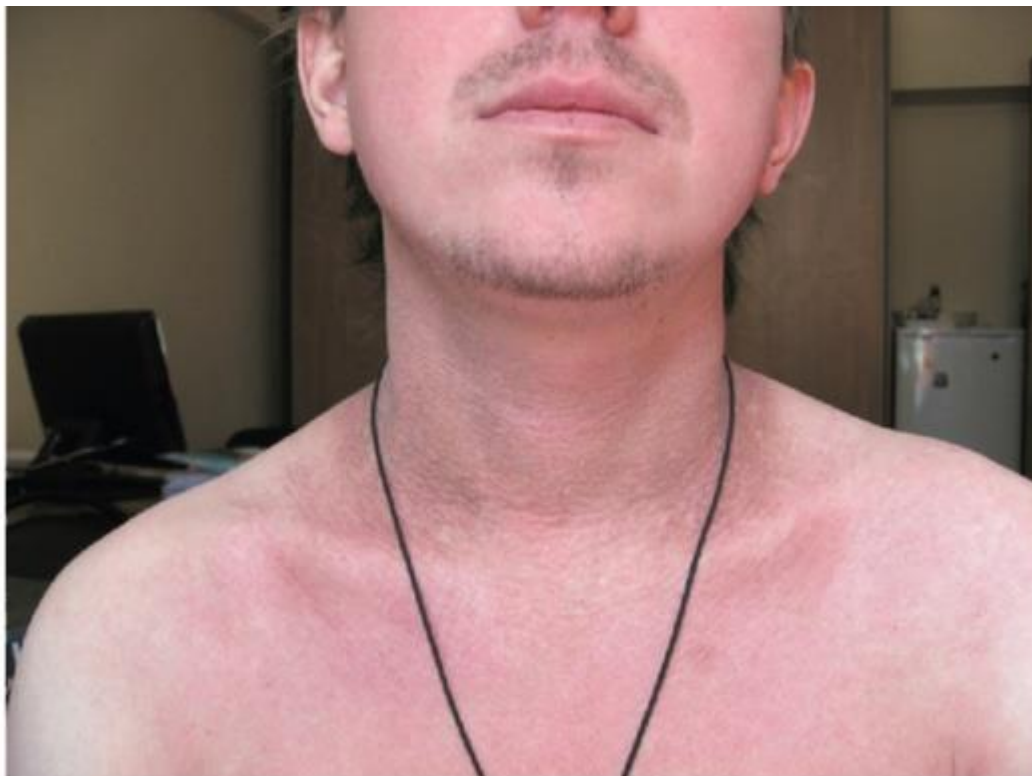

### **Атопический дерматит**

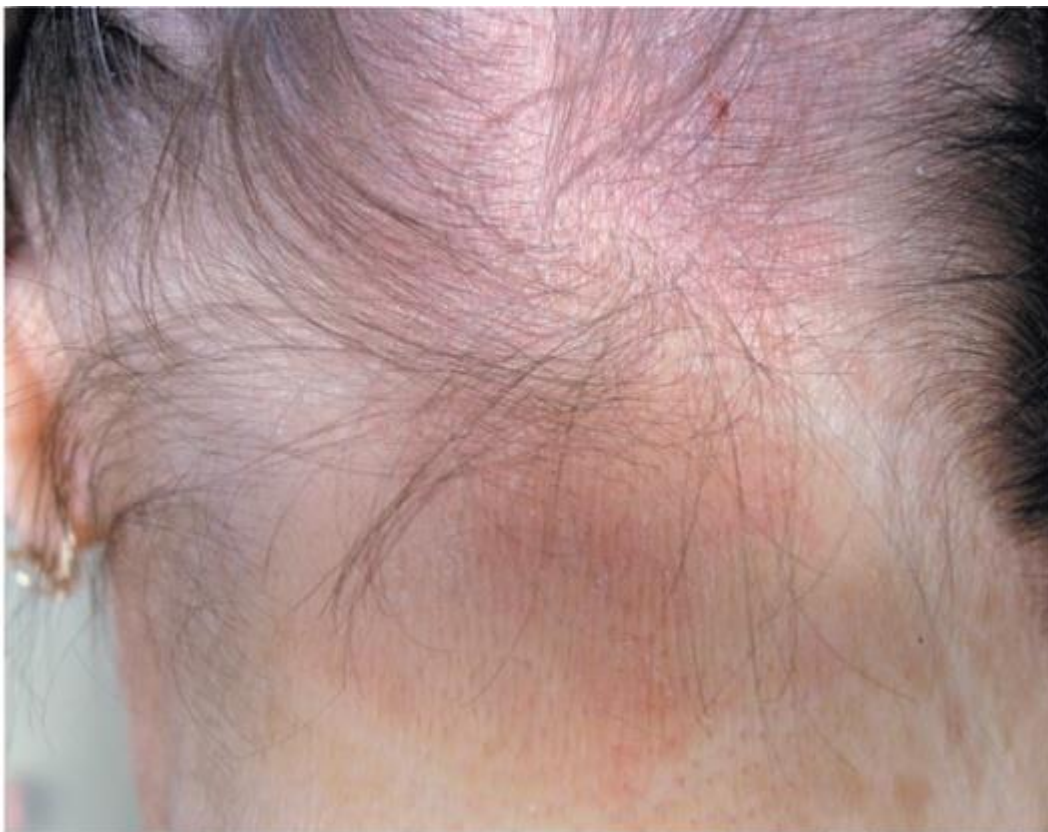Источник KingMed

**Симптом «грязной шеи»** - появление выраженной сетчатой пигментации на коже шеи у больных атопическим дерматитом.

**Симптом «меховой шапки»** - дистрофия волос затылочной области.



**Симптом «грязной шеи» у пациента с атопическим дерматитом**



**Атопический дерматит, I фаза**

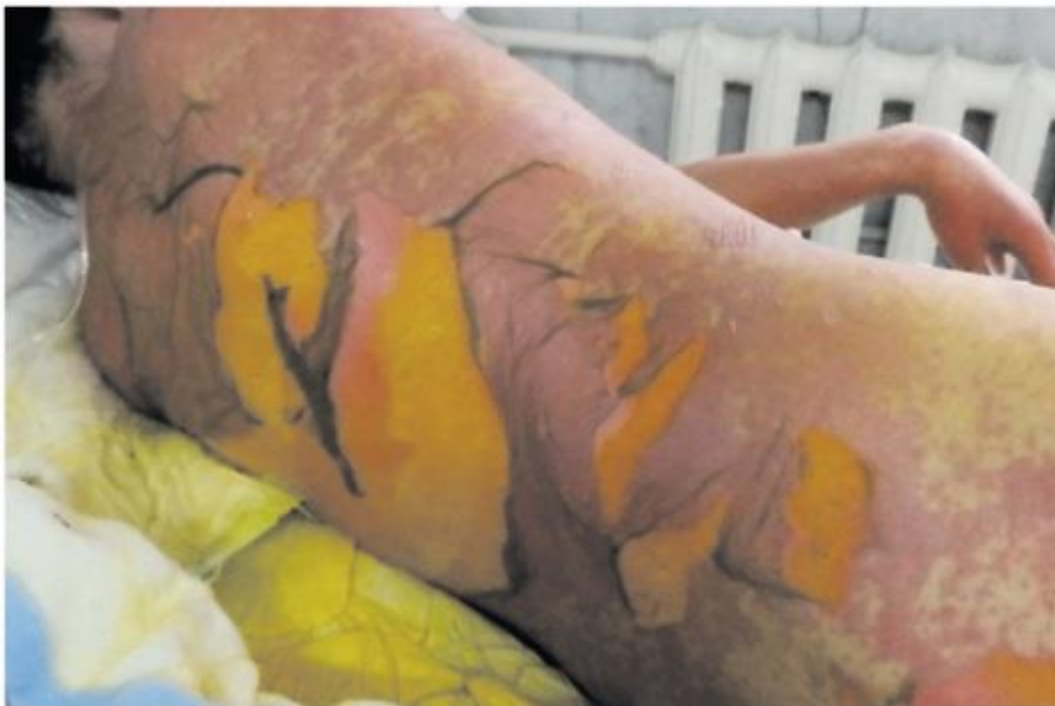

Источник KingMed

## **Токсический эпидермальный некролиз (синдром Лайелла)**

**Псевдосиндром Никольского** свидетельствует о некрозе эпидермальных клеток, а не об акантолизе, как при пузырчатке. Определяют данный признак, как и при симптоме Никольского (см. ниже).

Важный признак: отслоение эпидермиса происходит только на эритематозных участках. Это в ряде случаев помогает поставить правильный диагноз на ранних стадиях токсического эпидермального некролиза и назначить адекватную терапию.

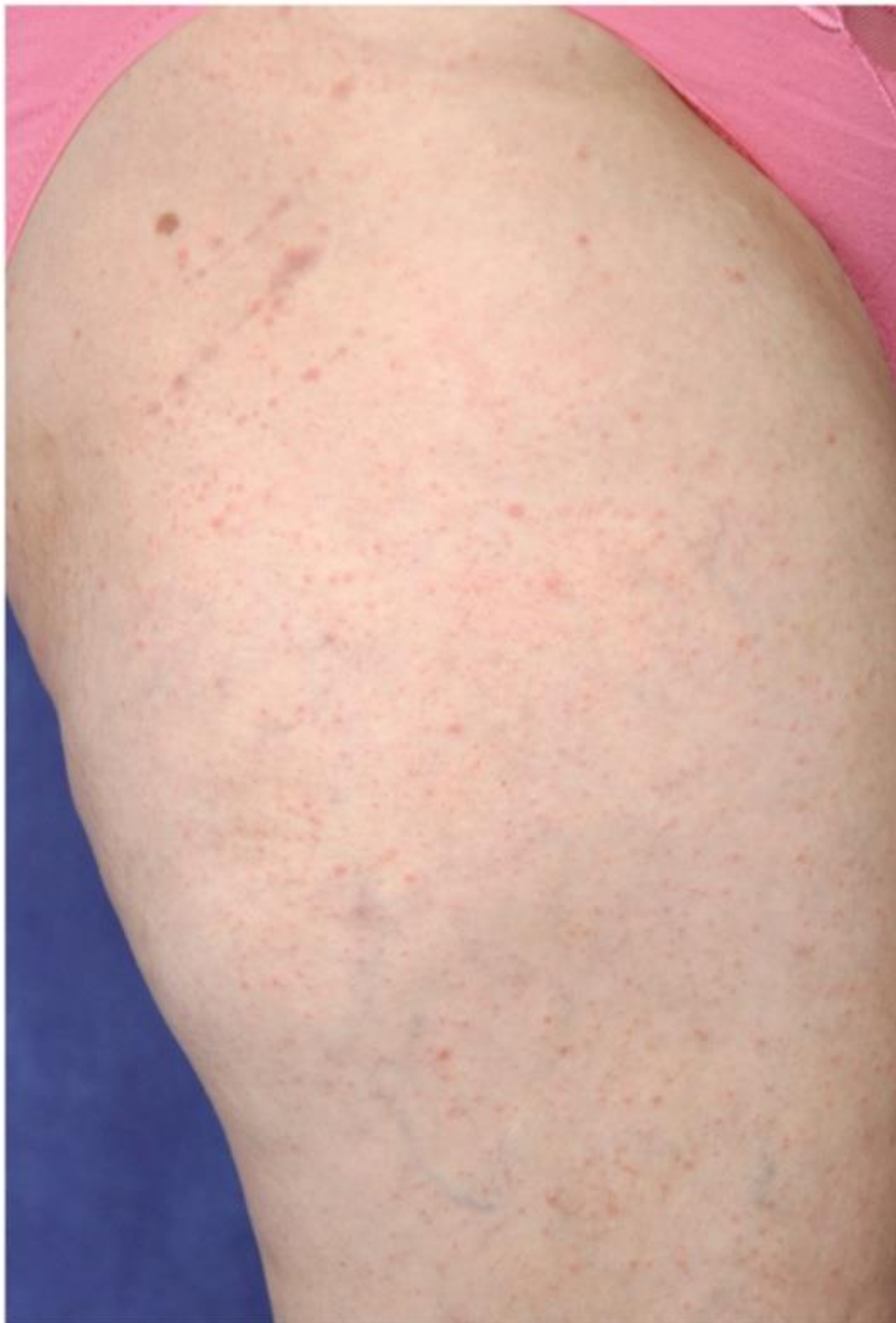

**Синдром Лайелла** (фотография принадлежит базе DermLine.ru)

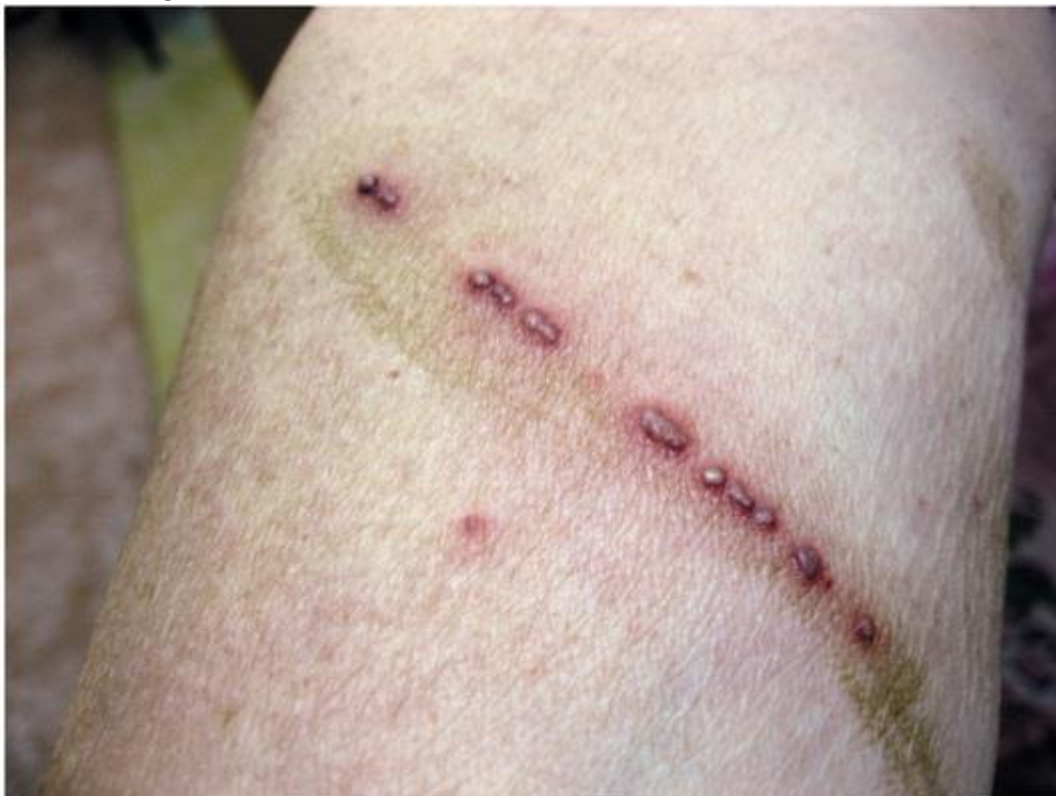## ПАПУЛОСКВАМОЗНЫЕ ДЕРМАТОЗЫ

### Псориаз

**Симптом Кебнера** - признак псориаза: появление свежих высыпаний на месте раздражения кожи в стадии прогрессирования болезни; иногда симптом возникает у больных красным плоским лишаем (симптом Крейбиха) и другими дерматозами.



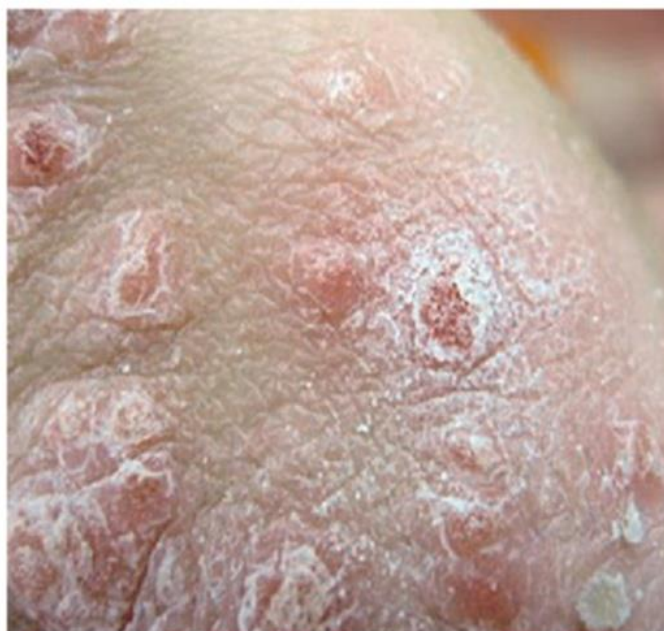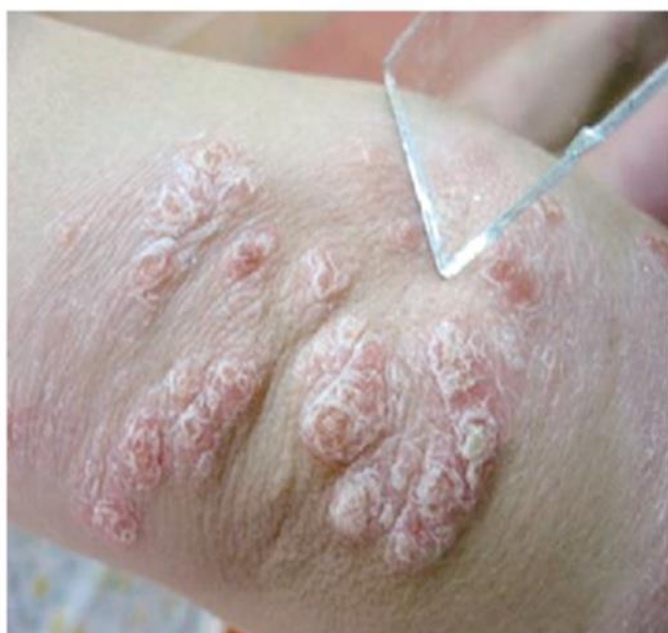**Красный плоский лишай**



## Псориаз

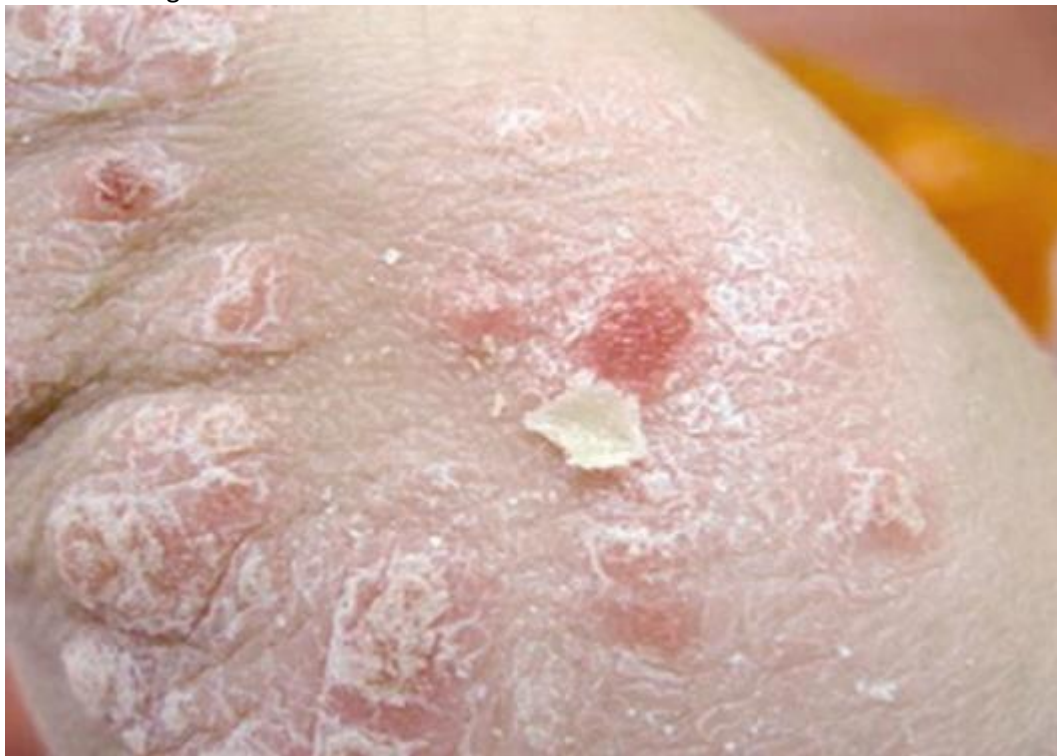### Псориатическая триада «признаки псориаза в стадии прогрессирования»

- **Симптом «стеаринового пятна»** - при граттаже высыпаний они становятся интенсивно-белыми, что обусловлено паракератозом и гиперкератозом.



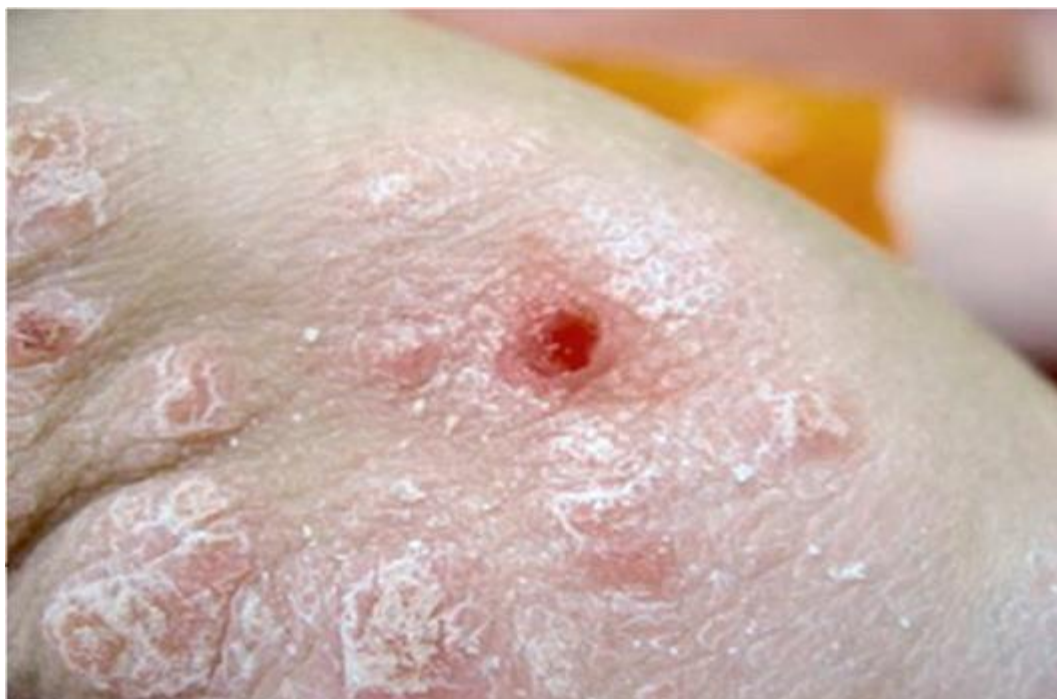### Поскабливание папул при псориазе

- **Симптом «терминальной пленки»** - при снятии чешуек с псориатических папул появляется блестящая красная поверхность за счет акантоза.



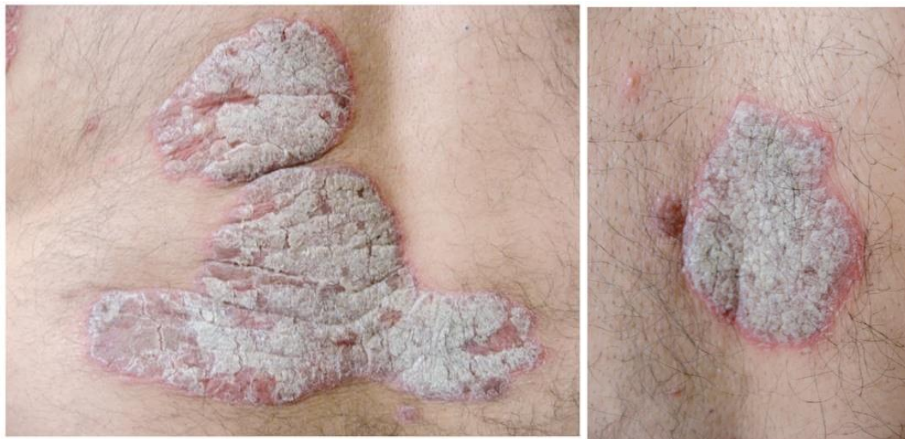### **Симптом «терминальной пленки» при псориазе**

- **Феномен Ауспитца** - при осторожном поскабливании псориазных элементов после феномена «стеаринового пятна», терминальной пленки появляется точечное кровотечение, обусловленное папилломатозом.



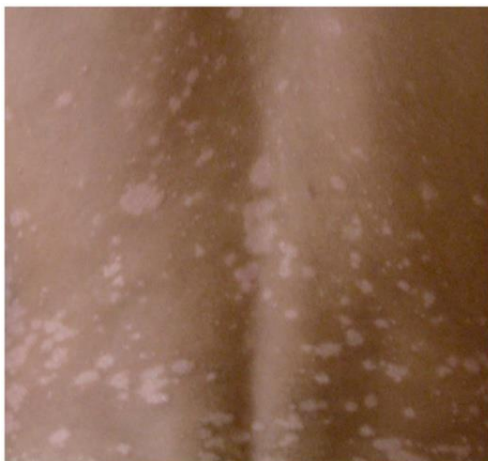### **Точечное кровотечение при псориазе**

- **Симптом Пильнова** - ободок эритемы по периферии псориазных папул, не покрытых в этих участках чешуйками; характерен для прогрессирования псориаза.



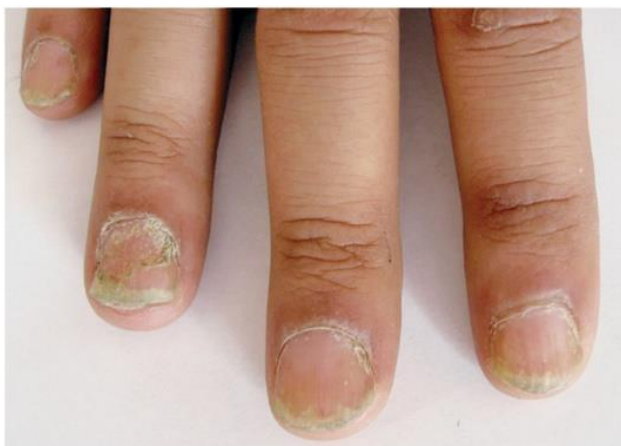## Псориаз, фаза прогрессирования

**Симптом Воронова (псевдоатрофический ободок Воронова)** - признак псориаза в стадии регрессирования: вокруг папул обнаруживается блестящее светлое кольцо слегка морщинистой кожи.



## Псориаз, фаза регресса

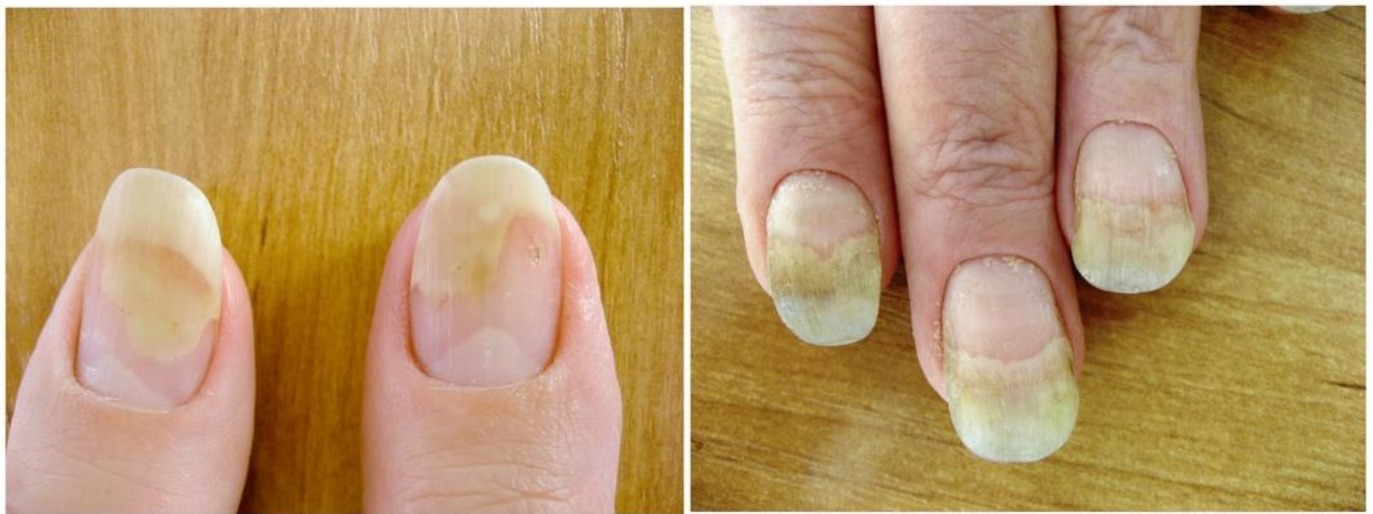**Симптом «наперстка»** - появление на ногтевой пластинке точечных углублений, иногда расположенных рядами.



## Псориаз

Источник KingMed

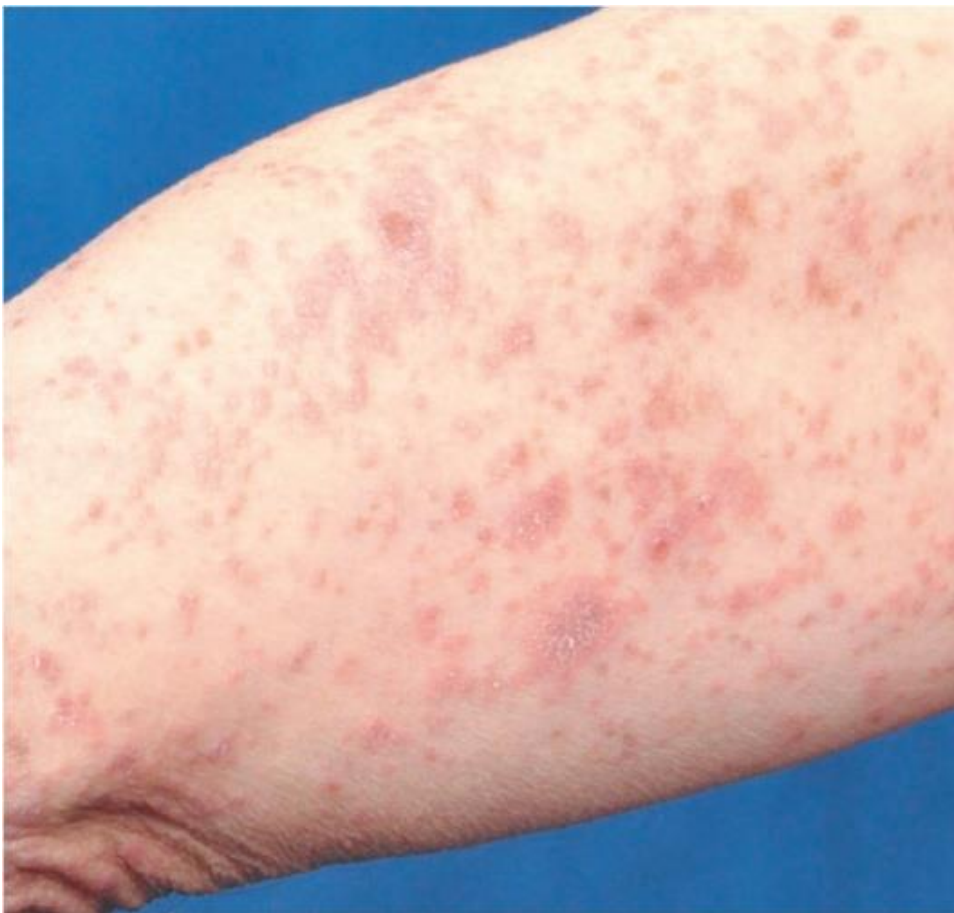**Симптом «масляного пятна»** - появление в центре ногтевой пластинки очага желтого цвета.



**Псориазическое поражение ногтевой пластинки**

**Красный плоский лишай**

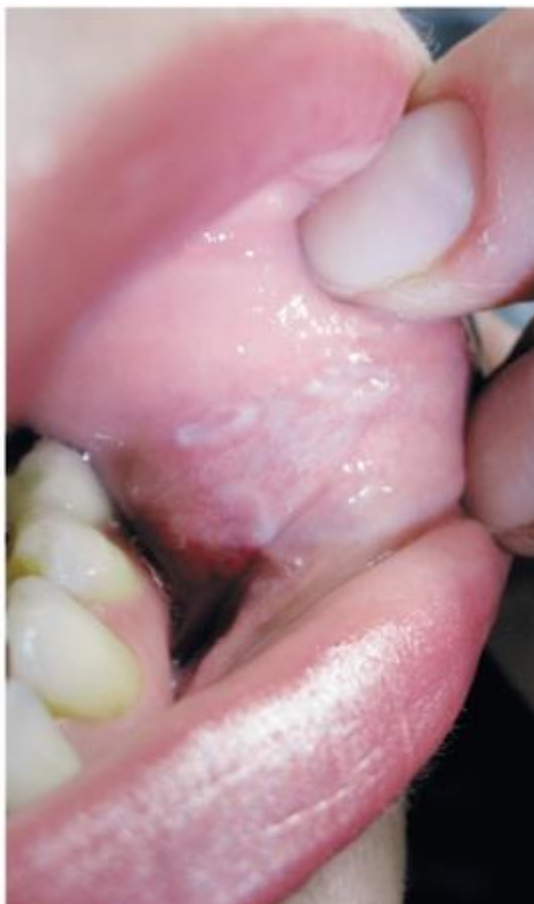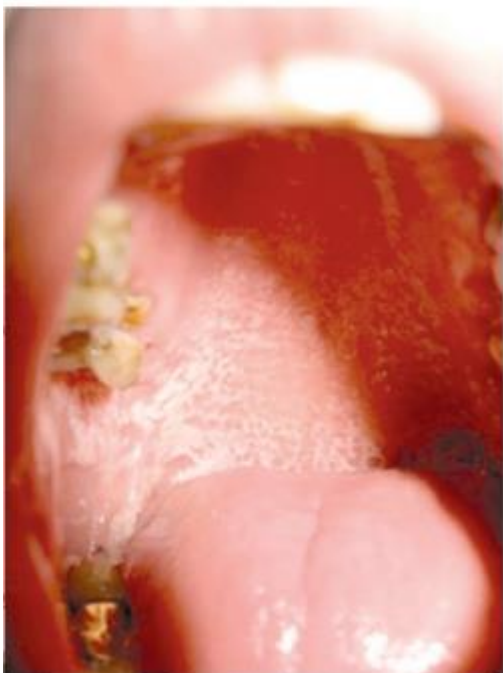
**Симптом Уикхема (сетка)** - признак красного плоского лишая: мелкая складчатость или линии на поверхности папул в результате очагового гранулеза при смазывании маслом.



**Красный плоский лишай**

Источник KingMed

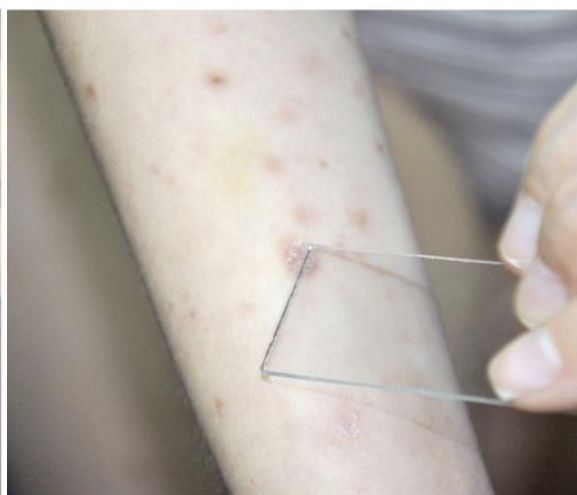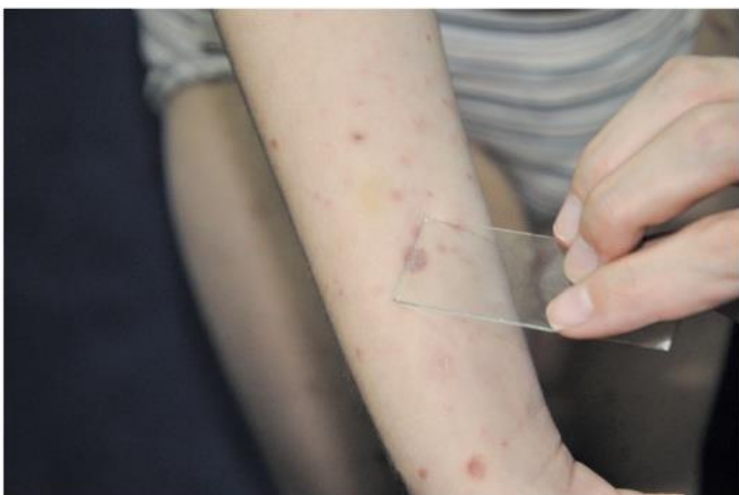**Симптом Пospелова-Неймана** - признак красного плоского лишая: появление на слизистой оболочке внутренней поверхности щек беловатых папул.



**Поражение слизистой оболочки полости рта при красном плоском лишае**

### **Парапсориаз**

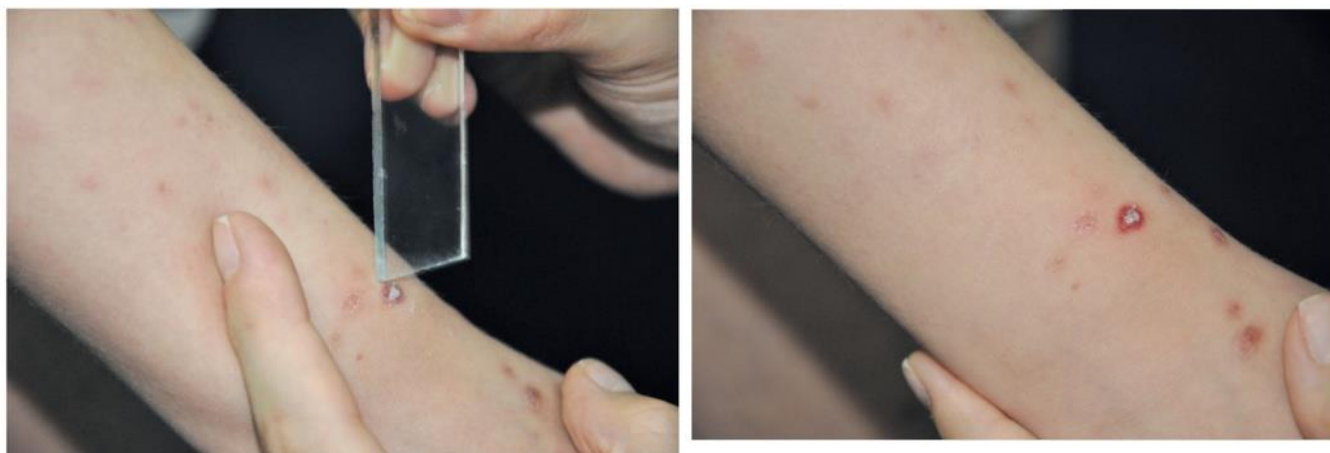
**Симптом «скрытого шелушения»** - признак при каплевидном парапсориазе: при граттаже папул, не покрытых чешуйками, выявляется скрытое шелушение .



### **Парапсориаз**

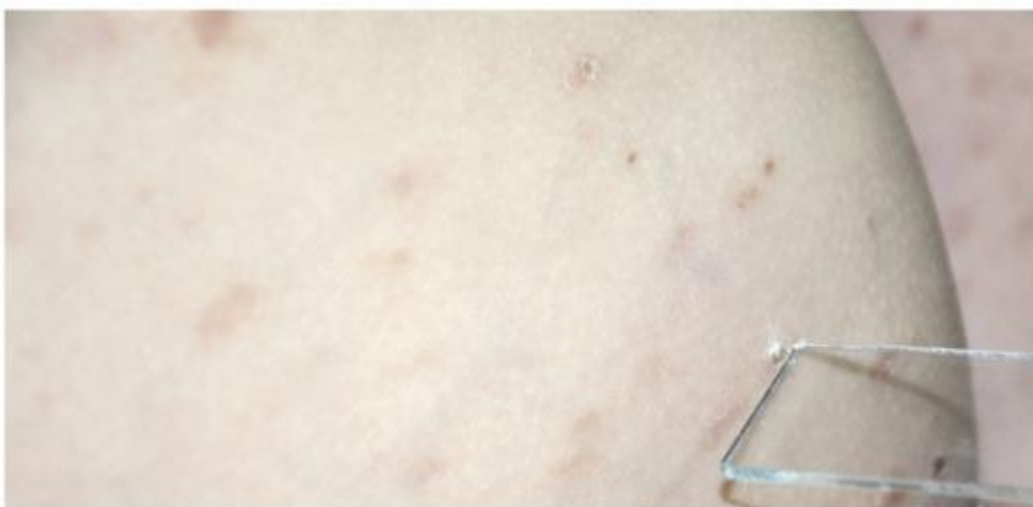### **Симптом пурпуры (симптом Брока-Иванова).**

При поскабливании папулы ногтем или тупым краем предметного стекла на ее поверхности или вблизи на неизменной коже появляются мелкие геморрагические пятна - пурпура. Патогномоничен для каплевидного параспориоза.



### **Параспориоз**

**Симптом «коллоидной пленки»** характеризуется образованием матово-белой чешуйки в виде тонкой пластинки, фиксированной в центре и отстающей по краям, на месте разрешившейся папулы.

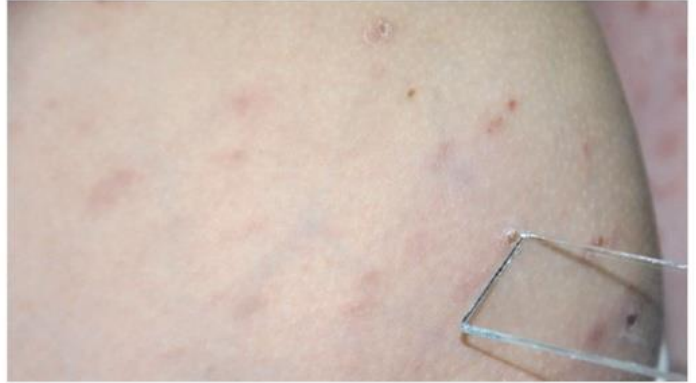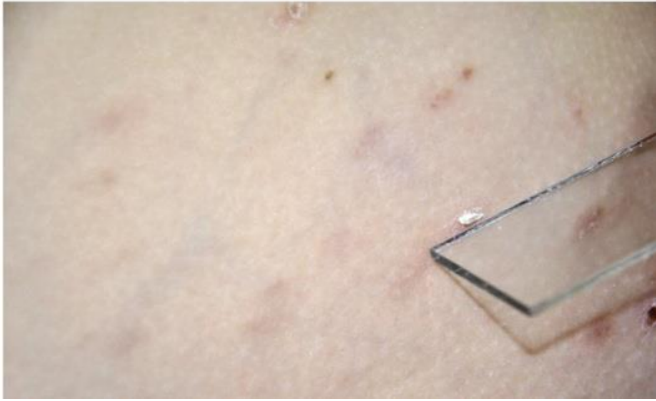


### **Параспориоз**

**Симптом Пospelова (облатки).** Характеризуется наличием на поверхности многих папул круглых, тонких, цельных серо-коричневых чешуек, плотно прикрепленных к центру и отторгающихся по периферии. Если кожу взять в складку или слегка поскаблить, то чешуйка, напоминающая облатку, почти полностью отделяется от папулы. Такой характер шелушения не свойствен другим дерматозам и является ценным диагностическим признаком.



Источник KingMed

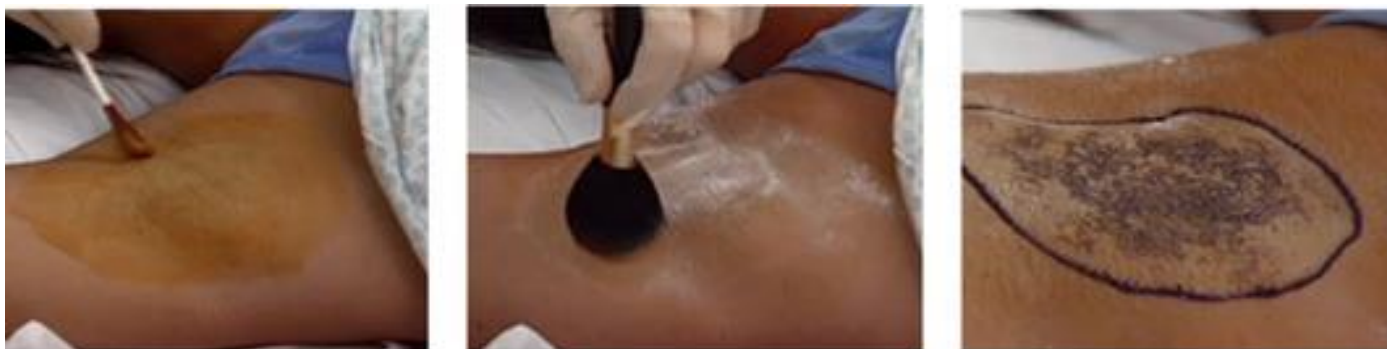

**Парапсориаз**

## НАРУШЕНИЯ КЕРАТИНИЗАЦИИ

### Ихтиоз

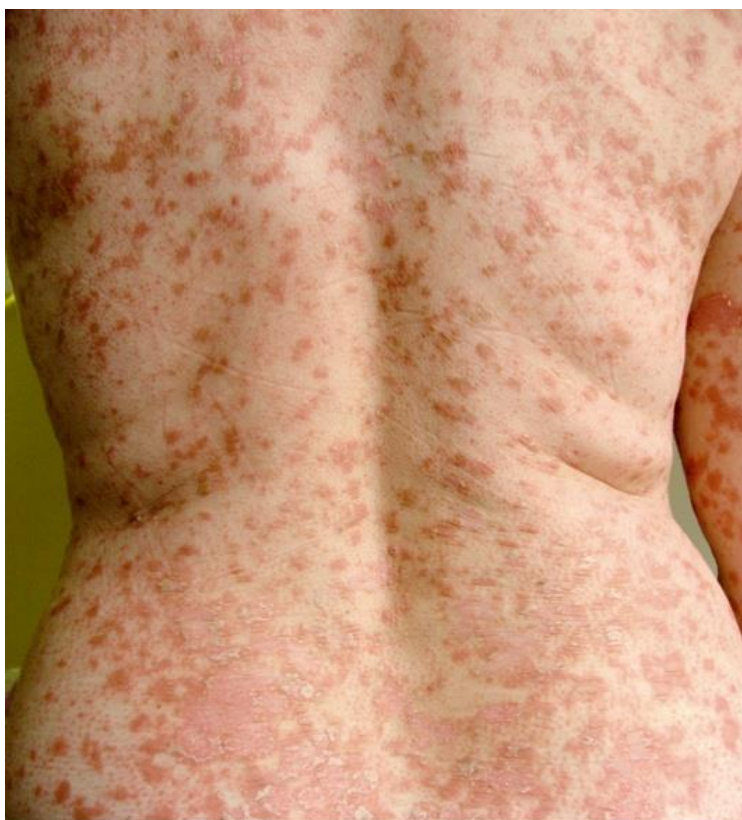**Проба Минора** - участок кожи смазывают реактивом Минора (йода - 2 г, касторового масла - 15 г, спирта - 98% до 100 мл) или 2-5% спиртовым раствором йода, а затем присыпают тонким слоем крахмала, после чего у больного вызывают повышенную потливость (суховоздушная ванна, обильное горячее питье, подкожная инъекция - 0,2 мл 0,5-1% раствора пилокарпина). На участках кожи с ненарушенным потоотделением растворенный йод, соединяясь с крахмалом, дает синюю окраску, тогда как на участках поражений она не появляется.



**Проведение пробы Минора у здорового человека**

### Красный волосяной лишай Девержи

**Симптом «терки»** - фолликулярный гиперкератоз, легко выявляемый при проведении рукой по коже.

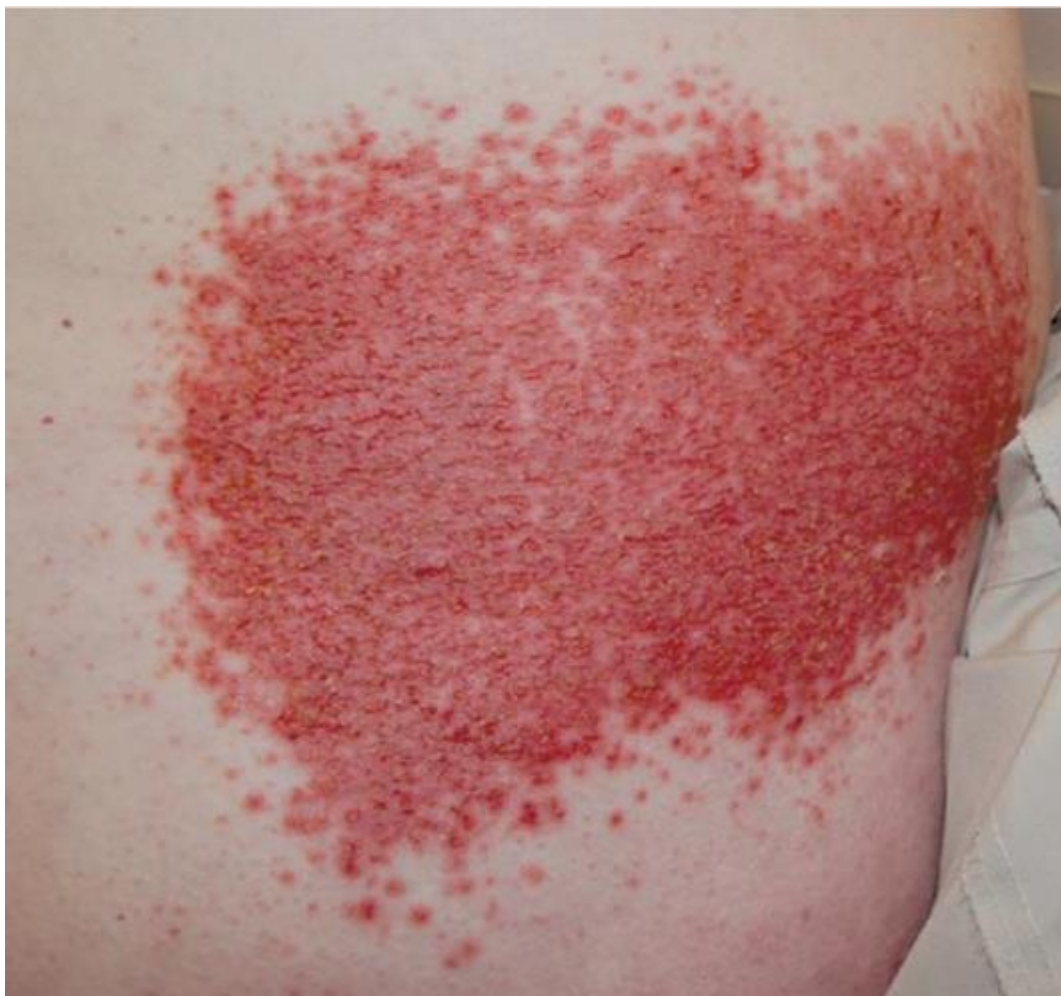

**Красный волосяной лишай Девержи**

Источник KingMed

## **Болезнь Дарье**

Диагностический прием при болезни Дарье заключается в осторожном снятии пинцетом с папул участка гиперкератоза (корки, чешуйки). При этом образуется воронкообразное углубление, соответствующее расширенному устью волосяного фолликула.



**Болезнь Дарье**


## ГРИБКОВЫЕ ПОРАЖЕНИЯ КОЖИ И ЕЕ ПРИДАТКОВ

### Микроспория

**Осмотр в лучах лампы Вуда.** В 1925 г. Margaret и Deveze обнаружили, что волосы, пораженные некоторыми дерматофитами, дают характерное свечение в ультрафиолетовых лучах, пропущенных через фильтр Вуда. Стекло Вуда состоит из сульфата бария, содержит около 9% окиси никеля; оно пропускает лучи длиной 365 нм. В качестве источника ультрафиолетовых лучей можно использовать различные приборы. Природа свечения точно не установлена.

Волос продолжает светиться после гибели гриба и после попыток экстрагировать флюоресцирующий материал горячей водой или холодным раствором натрия бромидом. Интенсивность и характер свечения зависят от pH раствора. Полагают, что флюоресцирующая субстанция появляется в процессе взаимодействия гриба и растущего волоса.

Свечение в ультрафиолетовых лучах, пропущенных через фильтр Вуда, характерно только для волос, пораженных грибами рода *Microsporum* (*M. canis*, *M. audouinii*, *M. ferrugineum*, *M. distortium*, изредка *M. gypseum* и *M. nanum*), а также *Trichophyton schonleinii*. Волосы, пораженные микроспорумами, особенно *M. canis* и *M. audouinii*, дают наиболее яркое свечение; волосы, пораженные *T. schonleinii*, имеют тусклую зеленоватую флюоресценцию.

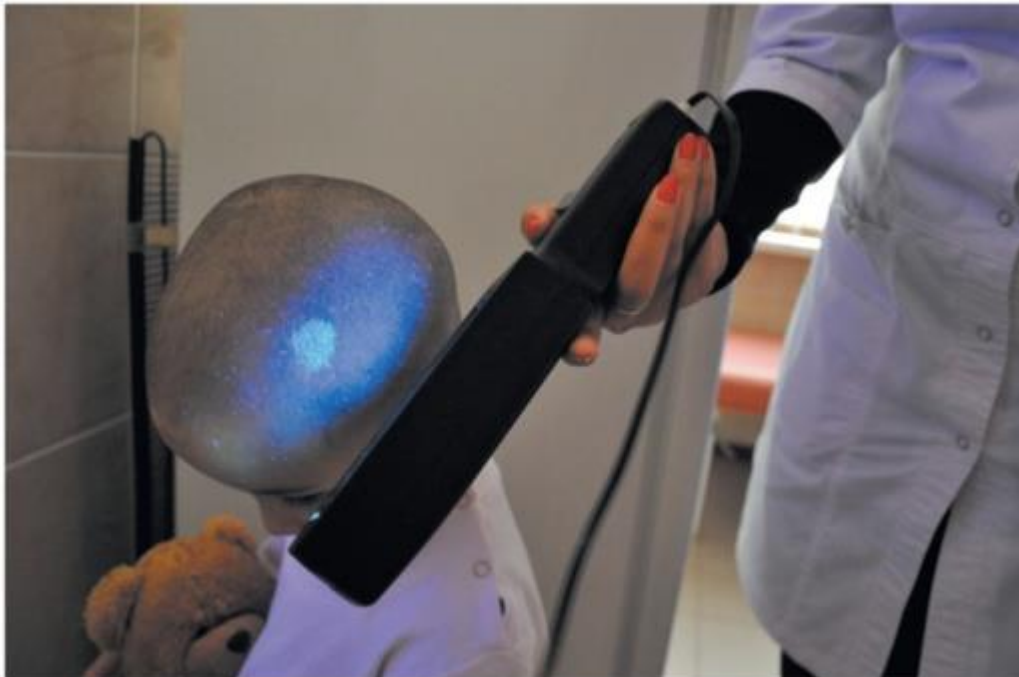

### Лампа Вуда

Свечение наблюдается только в волосах, полностью пораженных грибом. Его может не быть в свежих очагах поражения. В этих случаях следует эпилировать волосы из краевой, наиболее активной зоны, и свечение можно обнаружить в корневой части волос.

Люминесцентный метод можно использовать как для диагностики и контроля эффективности лечения у отдельных больных, так и в эпидемиологических очагах. Компактные передвижные установки удобны для обследования контактных лиц в школах, детских садах и т.п. Люминесцентное обследование необходимо выполнять в затемненной комнате; очаги поражения надо предварительно очистить от корок, мази.

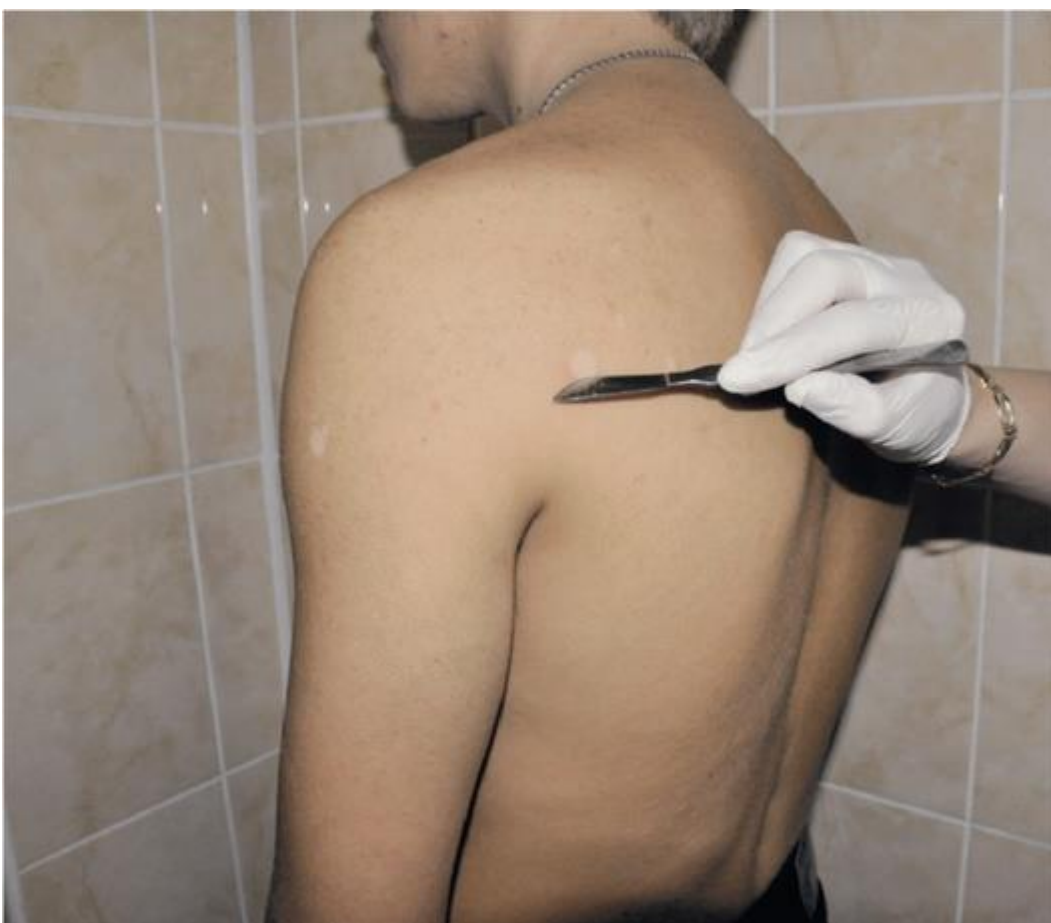Осмотр в лучах лампы Вуда можно также использовать для диагностики мелазмы, монгольского пятна, невуса Ота, лентиго, веснушек, витилиго, асбестовидного лишая, туберозного склероза, отрубевидного лишая, эритразмы, акне; инфекций, вызванных *Pseudomonas pyogenes*, порфирии, плоскоклеточного рака.



## **Микроспория**

### **Отрубевидный лишай**

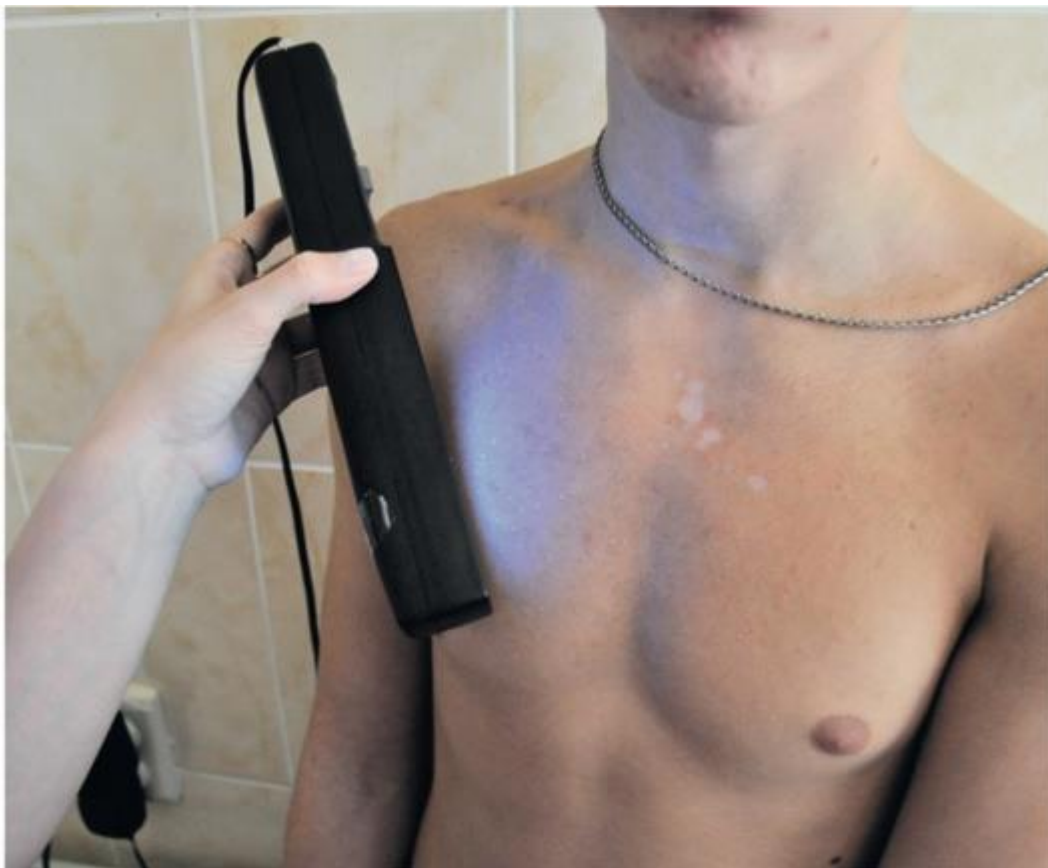
**Симптом Бенъе (феномен «стружки»)** - отслаивание разрыхленного рогового слоя при поскабливаниях очагов отрубевидного лишая; роговые массы снимаются в виде стружки.



### **Отрубевидный лишай**

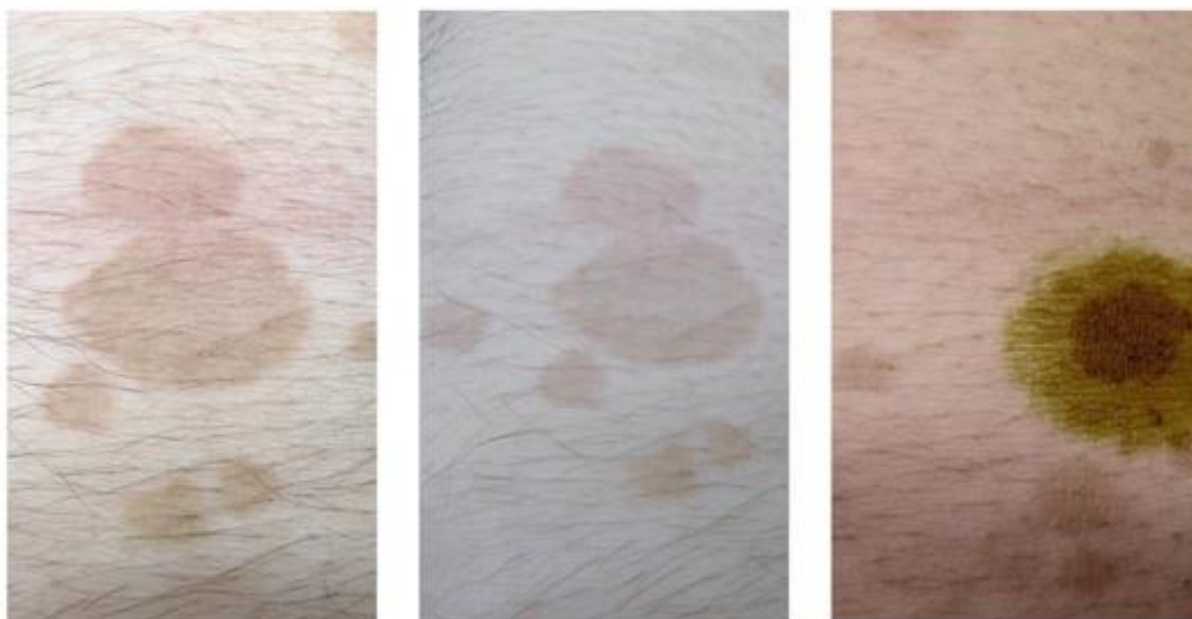Источник KingMed

**Осмотр в лучах лампы Вуда** - люминесцентная диагностика, проводимая в затемненной комнате, выявляет красно-желтую или темно-коричневую флюоресценцию пятен.



### **Отрубевидный лишай**

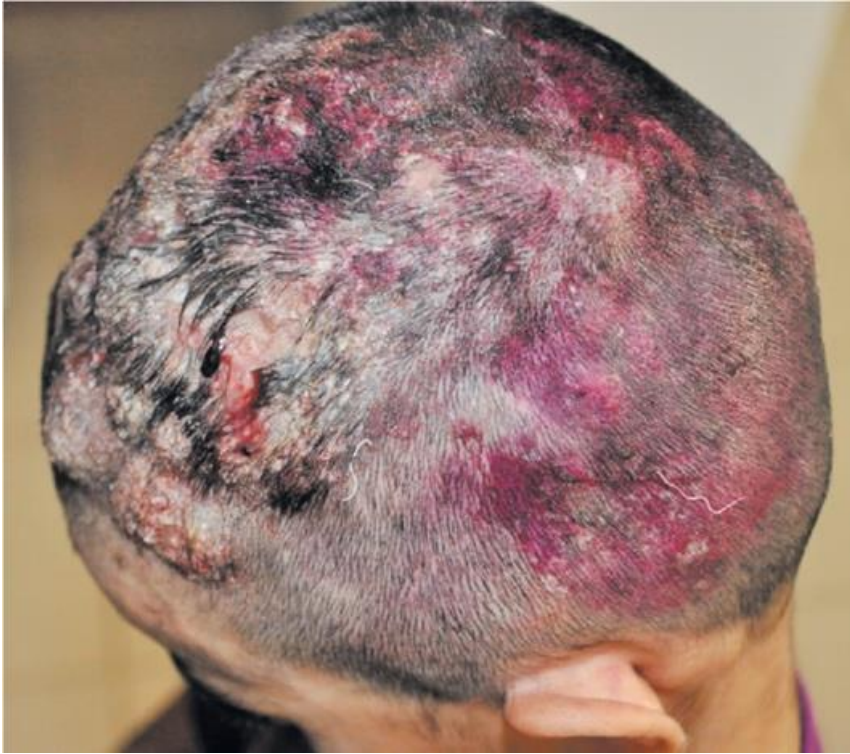**Йодная проба Бальцера** - признак отрубевидного лишая: при смазывании очагов поражению настойкой йода или анилиновыми красителями происходит их более интенсивное окрашивание.



### **Отрубевидный лишай**

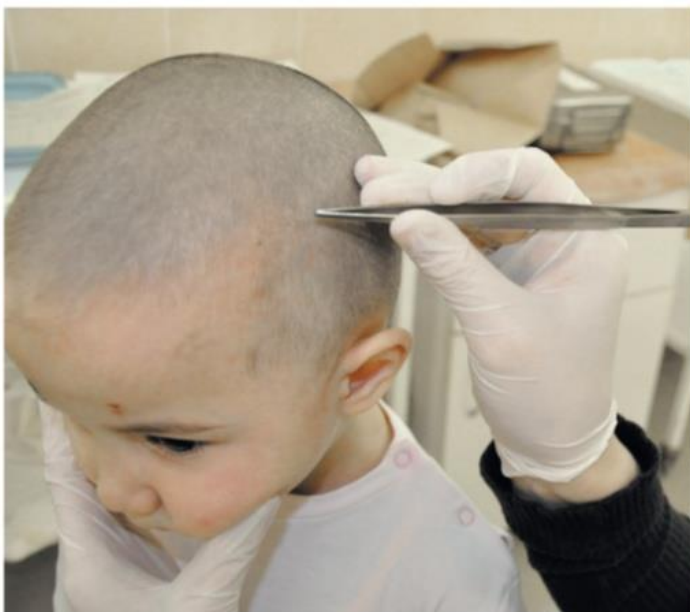
## Трихомикозы

**Феномен «медовых сот»** - при надавливании на фолликулярный инфильтрат у больных инфильтративно-нагноительной трихофитией или микроспорией на его поверхности появляются фокусно расположенные капельки гноя, похожие на капли меда при вскрытии медовых сот.



### Микроспория волосистой части головы

**Свободная эпиляция волос** - пустулы пронизаны волосами, легко удаляемыми пинцетом или пальцами.



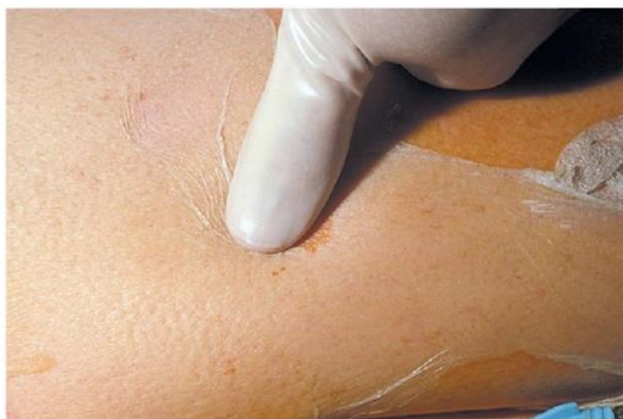### Микроспория волосистой части головы

## БУЛЛЕЗНЫЕ ДЕРМАТОЗЫ

### Пузырчатка вульгарная

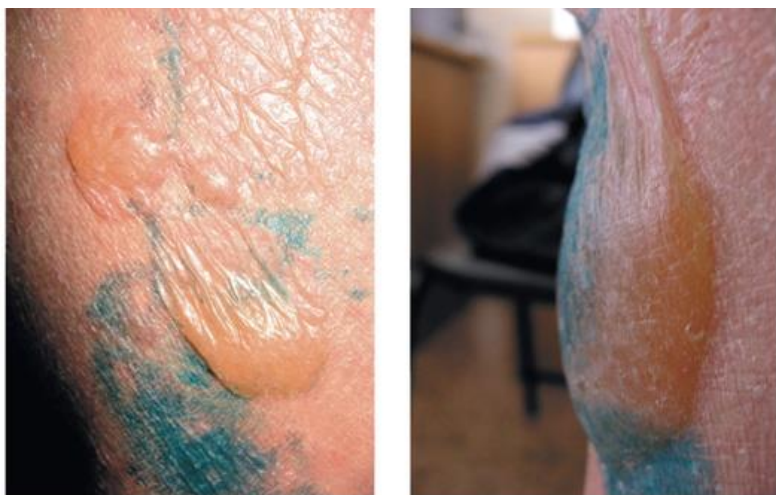**Симптом Никольского.** При потягивании пинцетом за разорванную покрывку пузыря (маргинальный симптом Никольского) происходит ее отслоение по периферии, на участке видимо неизменной кожи. При этом обнажается влажная эрозивная поверхность.

При трении (иногда при тепловом воздействии) на участке видимо здоровой кожи - между двумя пузырями или на некотором расстоянии от полостных элементов - происходит образование эрозии или свежего пузыря вследствие механической отслойки эпидермиса. Стоит отметить, что порой образование элемента происходит через некоторое время после постановки этой пробы.



**Пузырчатка вульгарная** (фотография предоставлена И.З. Гайдуковой, кафедра госпитальной терапии Саратовского государственного медицинского университета им. В.И. Разумовского)

**Симптом Шеклакова (симптом «груши»; перифокальное субэпидермальное расслоение)** - невскрытый пузырь под влиянием собственной тяжести принимает очертания груши. Также свидетельствует об эксфолиации эпидермиса вследствие гибели его клеток.

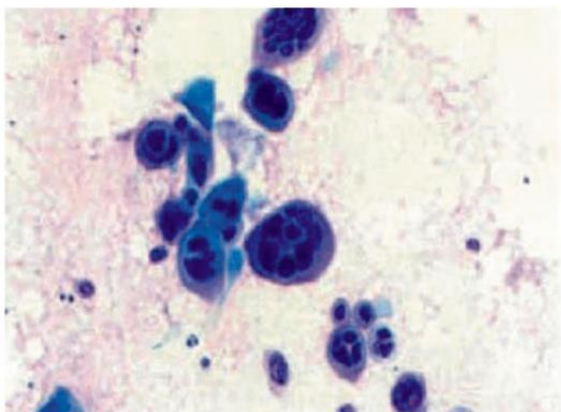


### Пузырчатка вульгарная



Источник KingMed

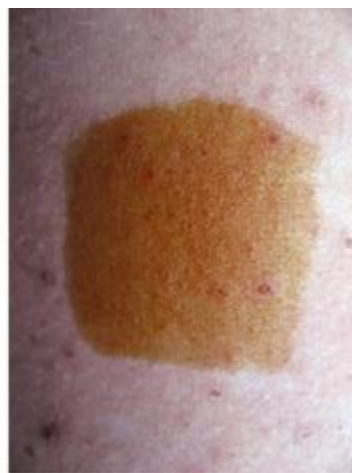
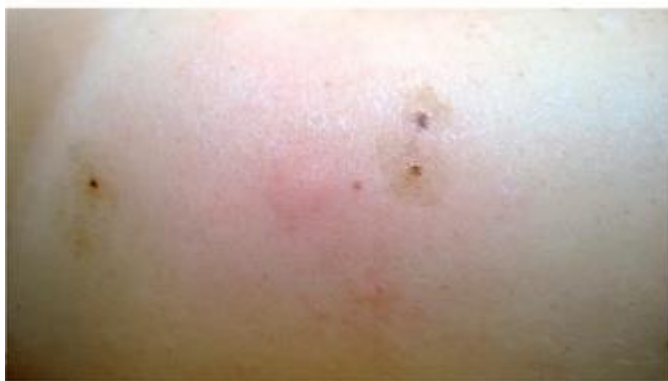**Тест Тцанка** используют для морфологического анализа клеток везикул и пузырей при аутоиммунных и вирусных заболеваниях. Для этого покрывку пузыря снимают стерильным скальпелем. Содержимое покрывки осторожно соскабливают и помещают на предметное стекло, высушивают, а затем окрашивают метиленовым синим или по Романовскому-Гимзе. Специфичность теста не очень высокая, поэтому дополнительно желательно проводить иммунологическое исследование или полимеразную цепную реакцию (ПЦР). При вульгарной пузырчатке в содержимом пузыря обнаруживаются клетки Тцанка (акантолитические клетки). При вирусных дерматозах (простой пузырчатый лишай и ветряная оспа) обнаруживаются многоядерные гигантские клетки и единичные акантолитические.



### Акантолитическая пузырчатка

### Герпетиформный дерматит Дюринга

**Проба Ядассона.** Существует в двух вариантах: на коже и внутрь. На 1 см<sup>2</sup> видимо здоровой кожи, лучше предплечья, под компресс накладывают на 24 ч 50% мазь с йодидом калия. Проба считается положительной, если на месте наложения возникают эритема, везикулы или папулы. При отрицательной пробе через 48 ч ее повторяют: теперь мазь наносят на пигментированный участок кожи на месте бывших высыпаний. При отрицательном результате назначают внутрь 2-3 столовые ложки 3-5% раствора йодида калия. Проба считается положительной при появлении признаков обострения заболевания. Пробы не проводят в период обострения процесса или в стадии прогрессирования заболевания.

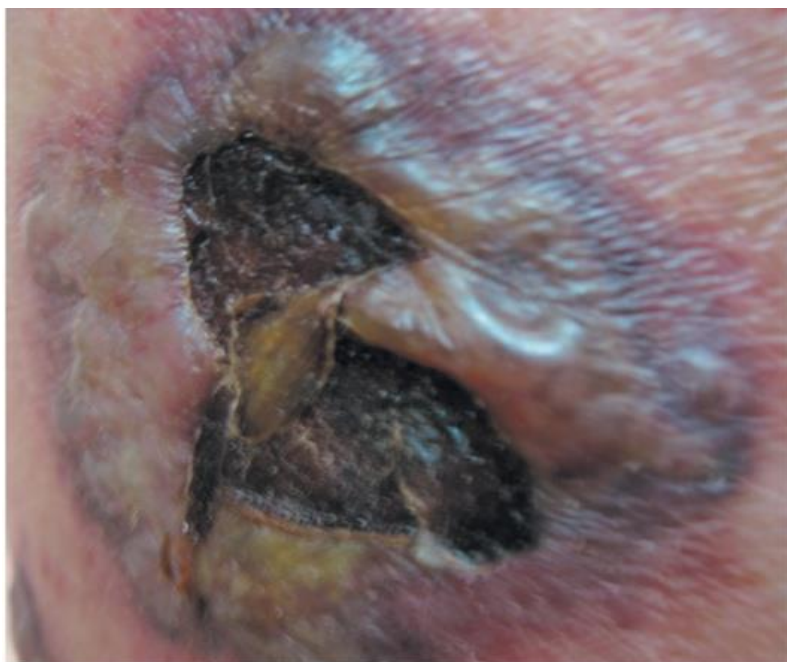

### Герпетиформный дерматит Дюринга

## БАКТЕРИАЛЬНЫЕ КОЖНЫЕ ИНФЕКЦИИ

### Пиодермия язвенная

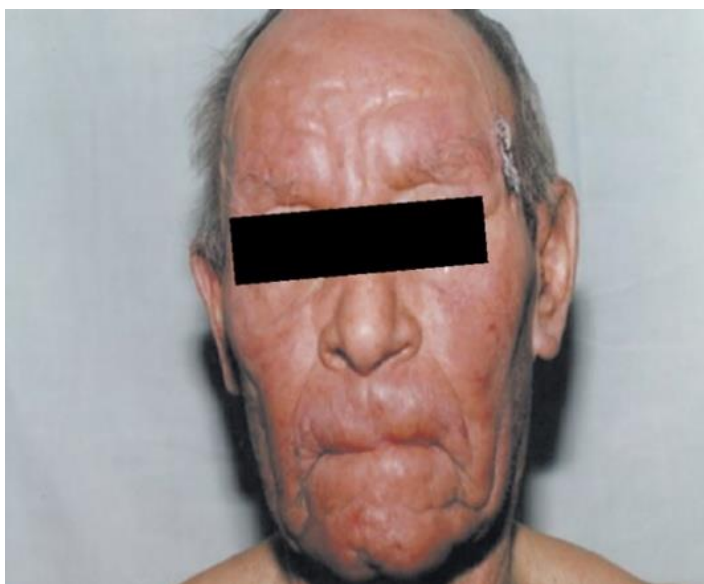**Симптом Сита** - при надавливании с двух сторон на очаг поражения выделяется гной.



### Глубокая язвенная пиодермия

### Лепра

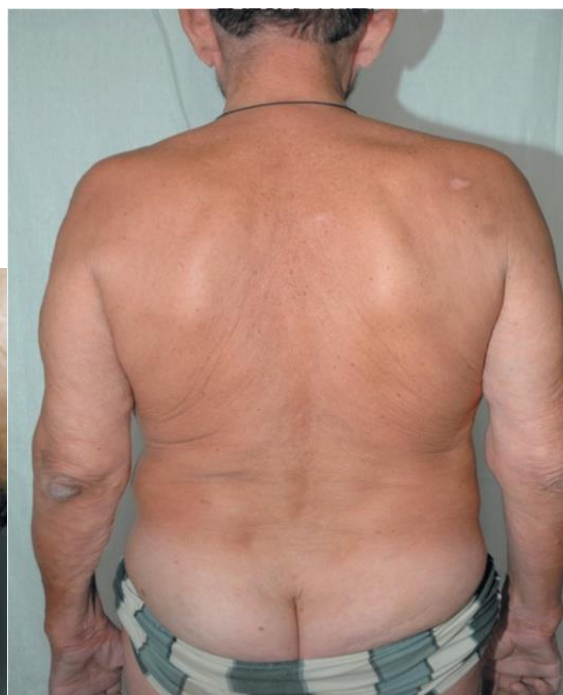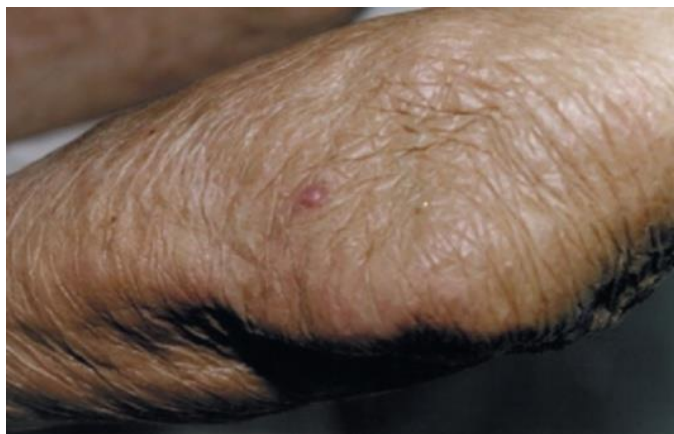**«Львиное лицо»** - появление на коже темных или светлых пятен с участками уплотнения и инфильтрации. Очаги чаще всего располагаются на коже лица (нос, щеки, брови), ушных раковинах. Мощная глубокая инфильтрация кожи лица приводит к образованию крупных складок, особенно на лбу (львиное лицо). Характерны выпадение бровей (особенно боковых участков), свисание мочек ушных раковин.



**Лепра** (фотография предоставлена д-ром мед. наук, проф. О.В. Дегтяревым, кафедра дерматовенерологии Астраханской государственной медицинской академии)

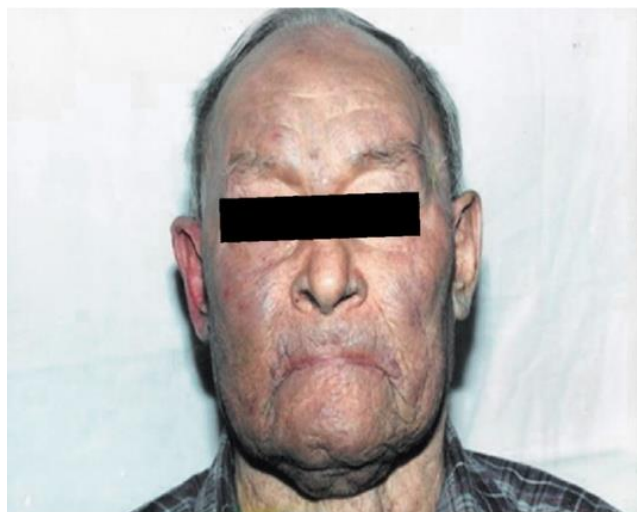Источник KingMed

**Симптом «апельсиновой корки»** - кожа в зоне лепрозных инфильтратов напряженная, глянцевидная, буроватого или желтоватого оттенка, рисунок ее сглажен, пушковые волосы сохранены. Имеет вид «апельсиновой корки» за счет расширенных фолликулов пушковых волос и избыточных выделений сальных желез.



**Лепра** (фотография предоставлена д-ром мед. наук, проф. О.В. Дегтяревым, кафедра дерматовенерологии Астраханской государственной медицинской академии)

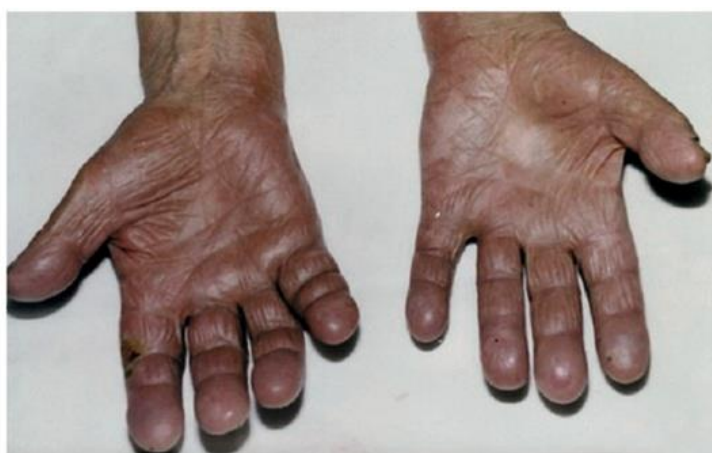**Симптом «плосковдавленного, лорнетовидного» носа («нос бульдога»)** - деформация носа при распаде лепром. Поражение слизистой оболочки носа, при котором она становится гиперемированной, отечной, с большим количеством мелких эрозий, что приводит к затруднению носового дыхания, к носовым кровотечениям, иногда к полной обструкции носовых ходов. В дальнейшем развивается атрофия слизистой оболочки и появляются отдельные лепромы и инфильтраты.



**Лепра** (фотография предоставлена д-ром мед. наук, проф. О.В. Дегтяревым, кафедра дерматовенерологии Астраханской государственной медицинской академии)

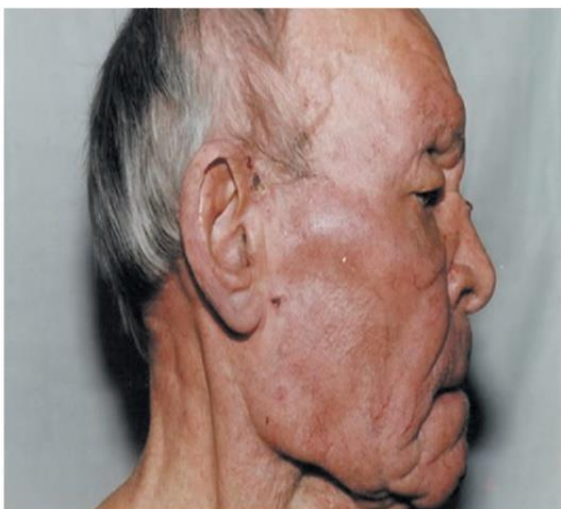
Источник KingMed

**Симптом «конской стопы», «лапы обезьяны», «когтеобразной кисти», «тюленьей лапы»** - изменение стоп и кистей за счет атрофии разгибательных мышц и преобладания тонуса сгибателей. Поражения локтевого, лучевого, малоберцового нервов в виде их диффузного или четкообразного утолщения и болезненности. В результате неравномерной атрофии разгибателей мышц кистей, стоп, затем предплечий и голеней у больных преобладает тонус сгибателей. Это приводит к развитию парезов, параличей, контрактур пальцев, атрофии мелких мышц, кожи, ногтей, мутиляции кистей и стоп: «тюленья лапа», «обезьянья лапа» (атрофии мышц тенара и гипотенара), «конская стопа» (атрофии мышц тенара и гипотенара) и др. Нередкое проявление - «когтистая лапа». Болезнь поражает локтевой нерв - нарушается сгибание в суставах пальцев, из-за чего возникает атрофия мышц большого пальца и мизинца. Со временем за счет ограниченности движений мышц усиливается деформация кисти. Эти изменения сопряжены с потерей чувствительности в верхней конечности - вплоть до локтевого сгиба.



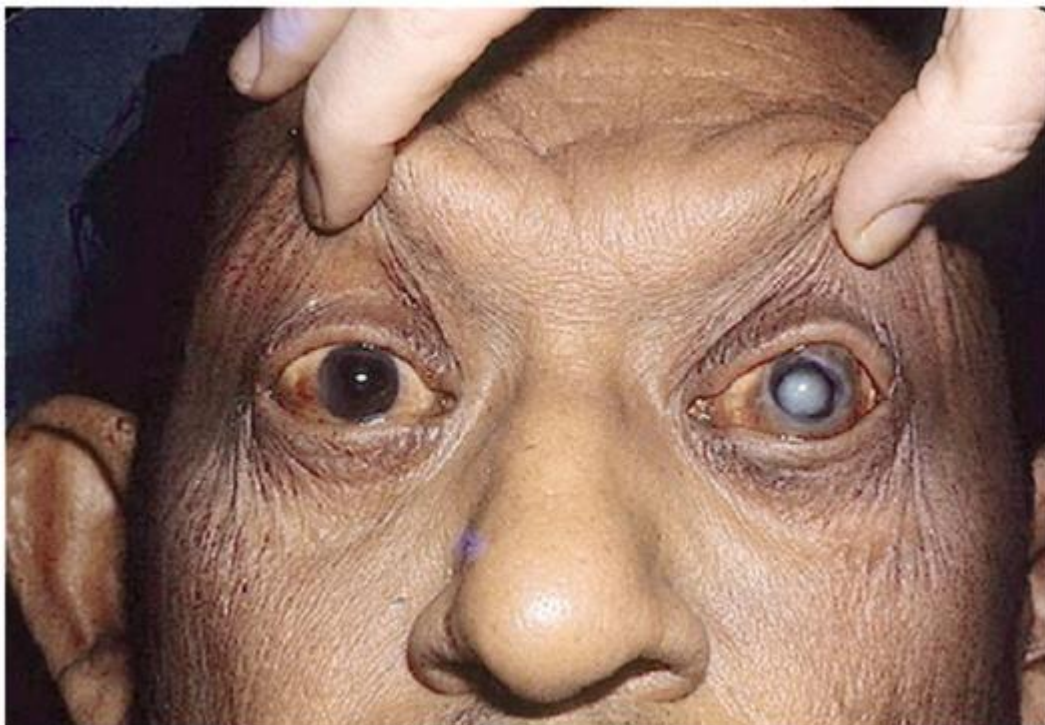**Лепра** (фотография предоставлена д-ром мед. наук, проф. О.В. Дегтяревым, кафедра дерматовенерологии Астраханской государственной медицинской академии)

**Симптом «маски святого Антония»** - атрофия мимических мышц лица из-за поражения лицевого нерва.



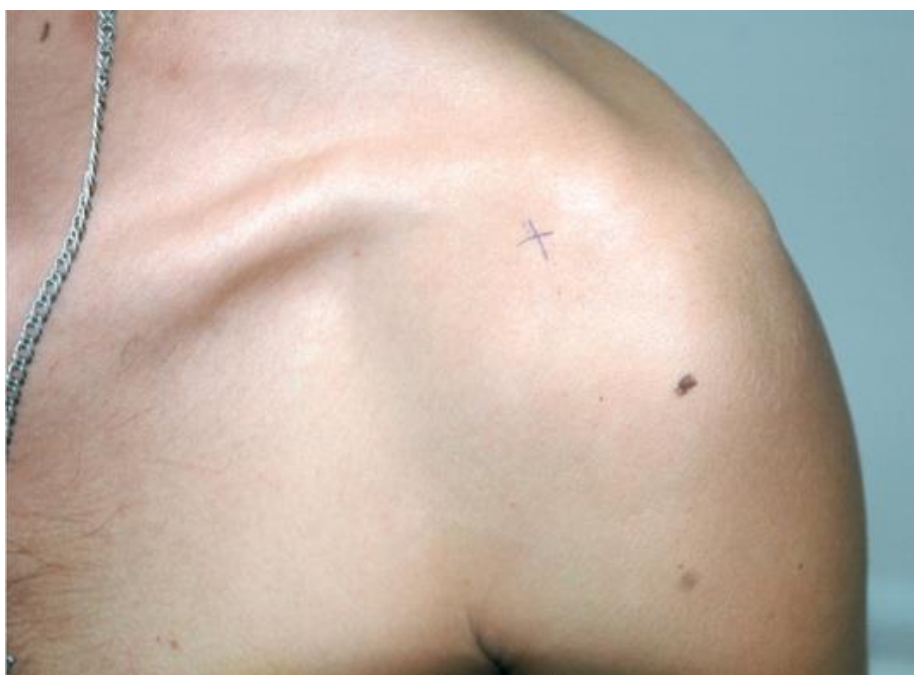**Лепра** (фотография предоставлена д-ром мед. наук, проф. О.В. Дегтяревым, кафедра дерматовенерологии Астраханской государственной медицинской академии)

**Лагофthalm** - атрофия круговых мышц глаза, ведущая к неполному смыканию век.



**Лепра** (фотография принадлежит базе DermLine.ru)

**Реакцию «воспаменения»** используют для выявления малозаметных, сомнительных проявлений лепрозного процесса. Применяют пробу с никотиновой кислотой . Через 1-3 мин после внутривенного введения 5-8 мл 1% водного раствора никотиновой кислоты у здоровых людей появляется и постепенно усиливается эритема всего кожного покрова, которая обычно исчезает через 10-15 мин. На месте поражений лепрозной этиологии, в том числе невидимых, остаются участки ярко-красного цвета, «воспаменение» - часто в виде волдырей и отека.

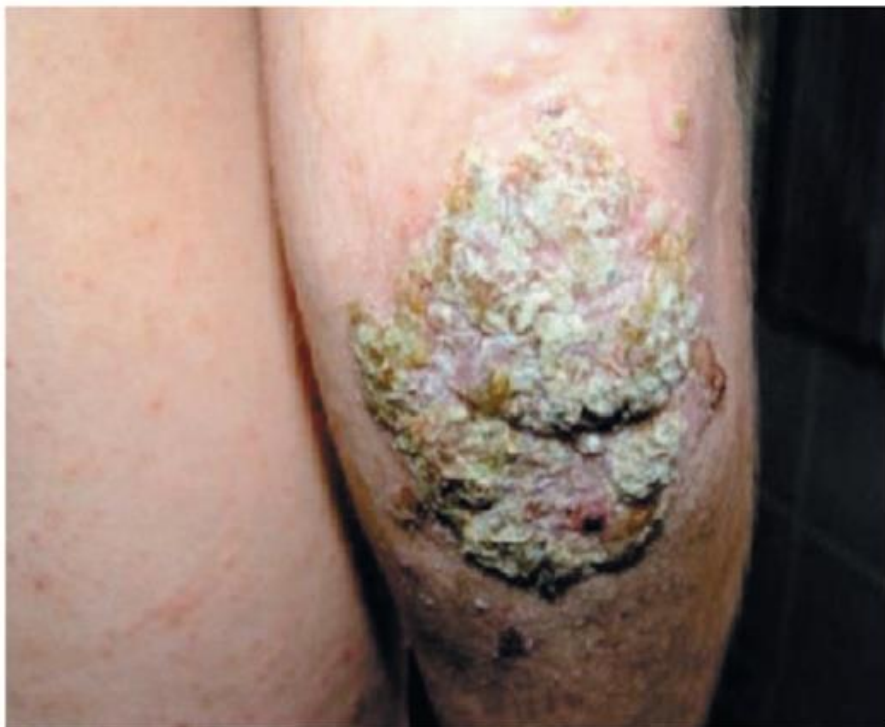

**Лепра** (фотография предоставлена д-ром мед. наук, проф. О.В. Дегтяревым, кафедра дерматовенерологии Астраханской государственной медицинской академии)

## ЭПИЗООНОЗЫ И ПАРАЗИТОЗЫ

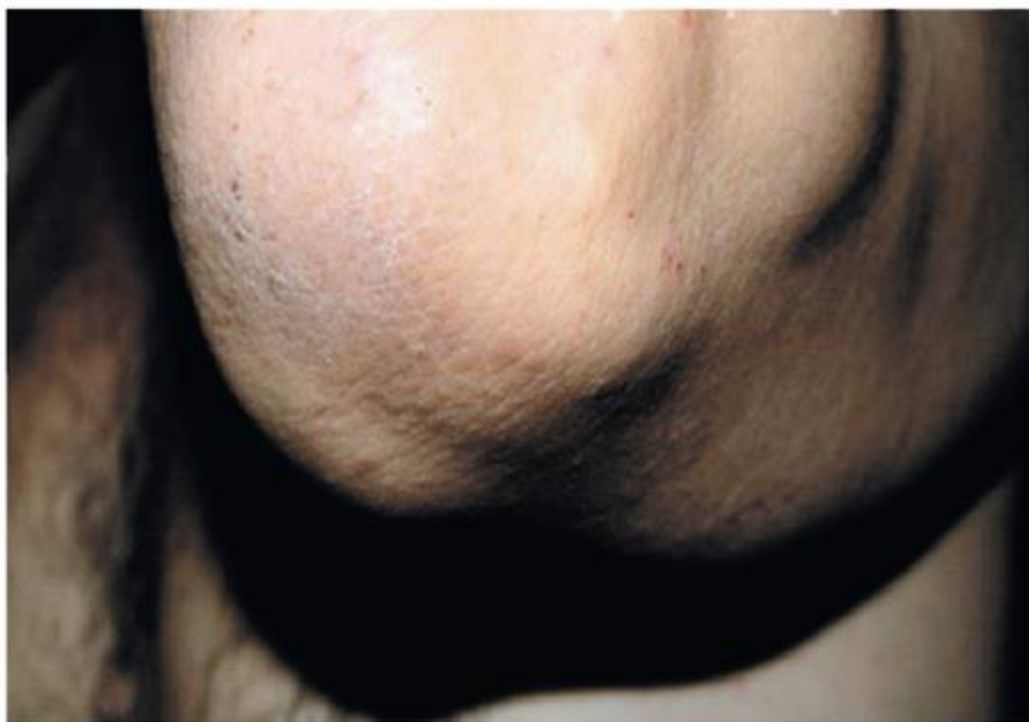### Чесотка

**Симптом Арди** - в области одного или обоих локтевых суставов имеется сыпь импетигиозного или экзематозного характера с последующим образованием крупных корок.



**Чесотка** (фотография принадлежит базе vmede.org)

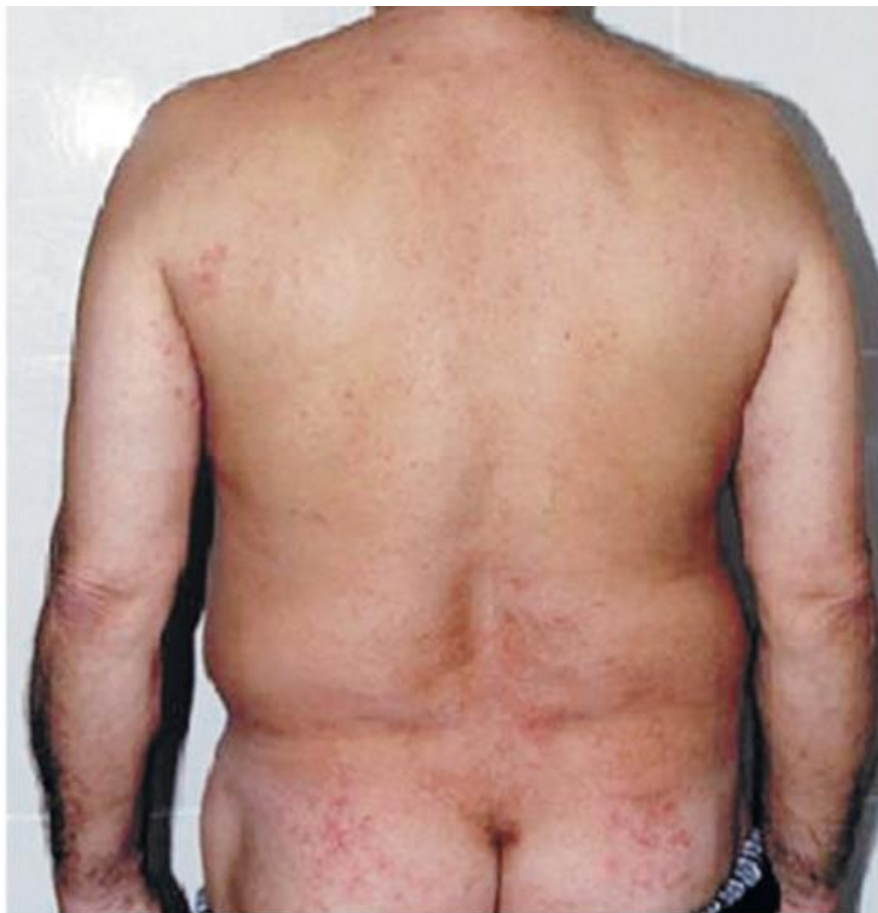**Симптом Горчакова** - точечные кровянистые корки на коже локтей и в их окружности.



**Чесотка**

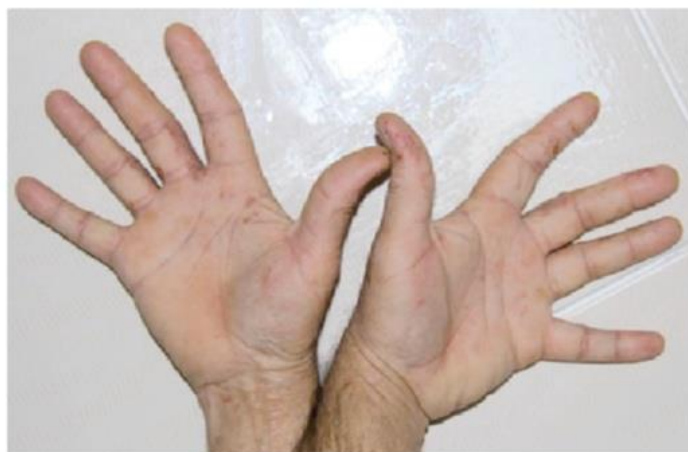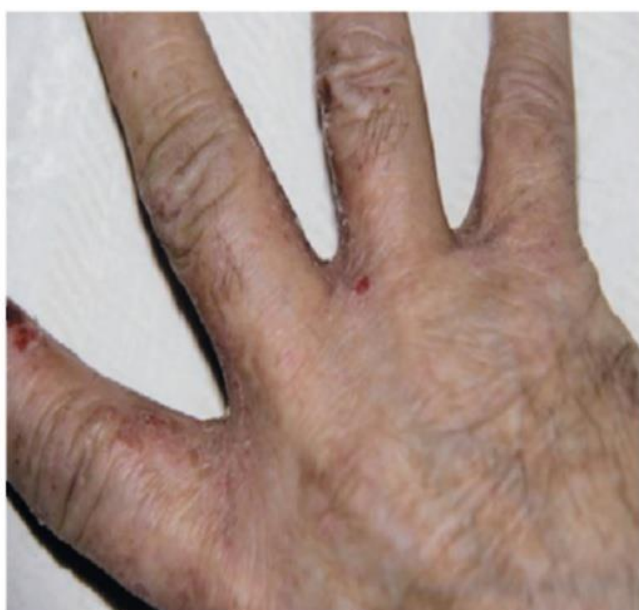Источник KingMed

**Симптом «треугольника» (симптом ромба Михаэлиса)** - высыпания в виде импетигиозных элементов, пузырьков, корок, располагающихся вершиной в области межъягодичной складки и переходящих на крестец своим основанием.



**Чесотка**

**Симптом Сезари** - при пальпации определяется возвышение чесоточного хода.

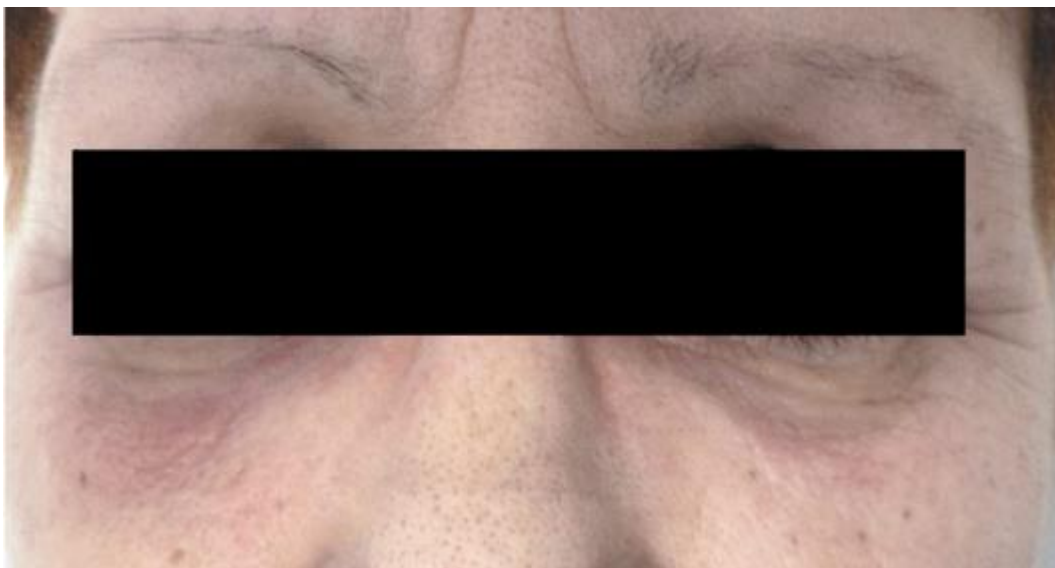

**Чесотка**

## БОЛЕЗНИ СОЕДИНИТЕЛЬНОЙ ТКАНИ

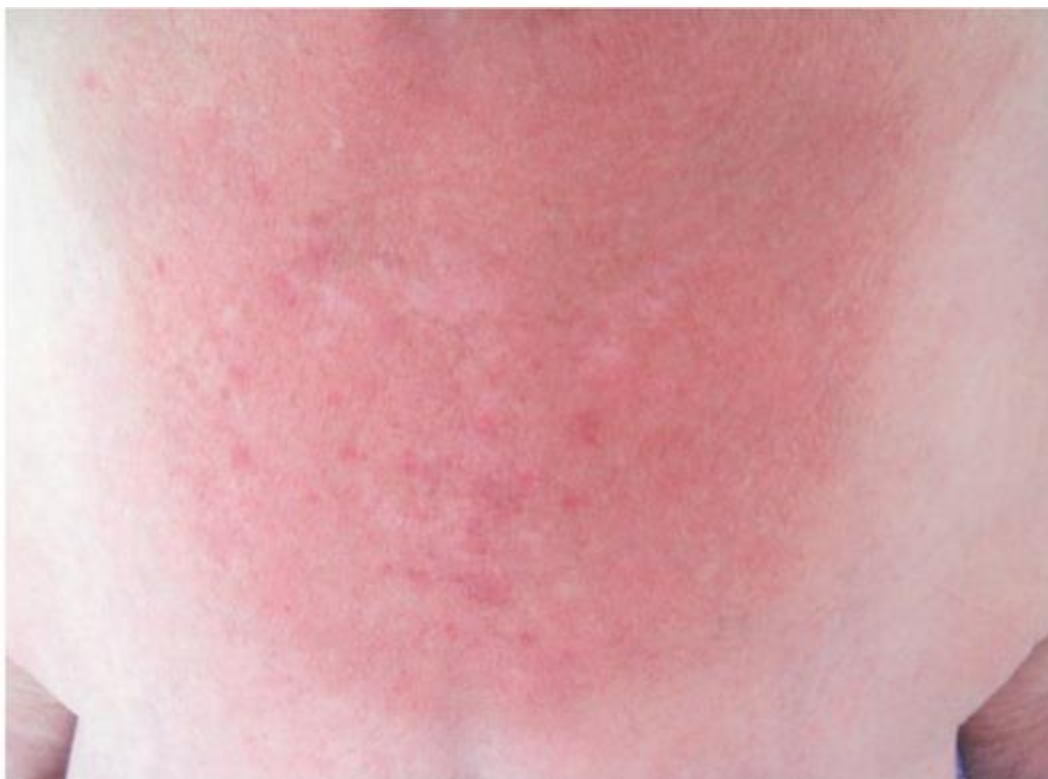### Дерматомиозит

**Симптом «очков»** - появление очагов эритемы вишнево-красного или лилового цвета и отека в периорбитальной области.



«Симптом очков» (фотография предоставлена И.З. Гайдуковой, кафедра госпитальной терапии Саратовского государственного медицинского университета им. В.И. Разумовского)

**Симптом «шали»** - формирование очагов эритемы на коже верхней части спины и плеч.

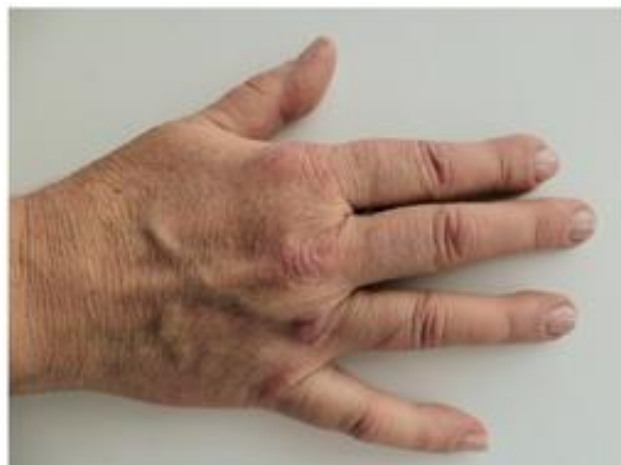
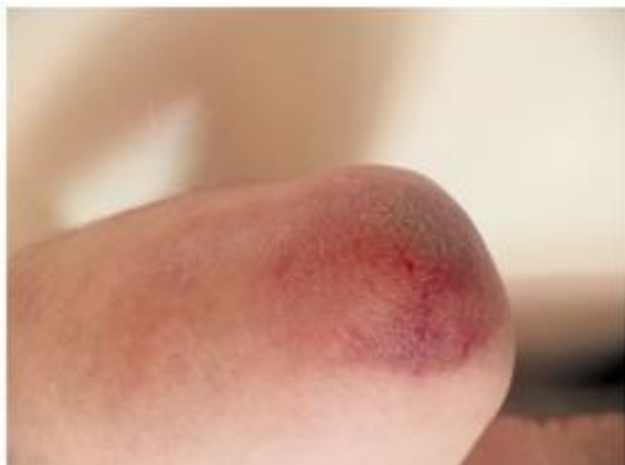
Симптом «шали» (фотография предоставлена И.З. Гайдуковой, кафедра госпитальной терапии Саратовского государственного медицинского университета им. В.И. Разумовского)



Источник KingMed

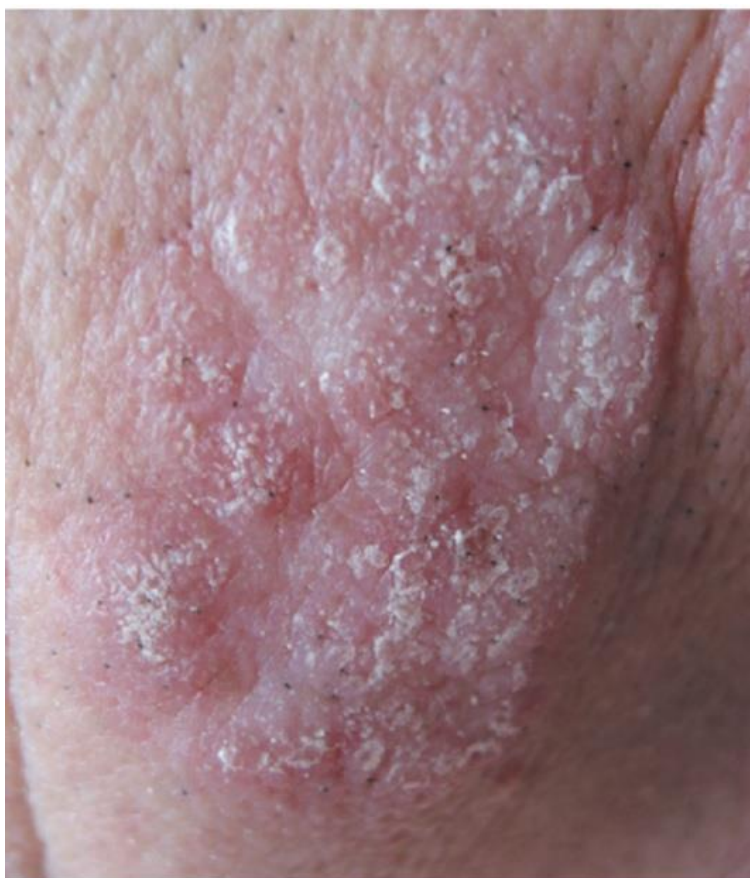**Синдром Готтрона** - образование очагов яркой эритемы чаще на коже лица, шеи, области декольте, плеч, над суставами (проксимальными межфаланговыми и пястно-фаланговыми), на наружной поверхности бедер и голеней.



**Синдром Готтрона** (фотография предоставлена И.З. Гайдуковой, кафедра госпитальной терапии Саратовского государственного медицинского университета им. В.И. Разумовского)

### **Красная волчанка**


**Симптом Бенъе-Мещерского** - болезненность при поскабливании плотно сидящих чешуек в очаге поражения из-за раздражения нервных окончаний при надавливании на них шпиками (за счет фолликулярного гиперкератоза).



### **Красная волчанка**

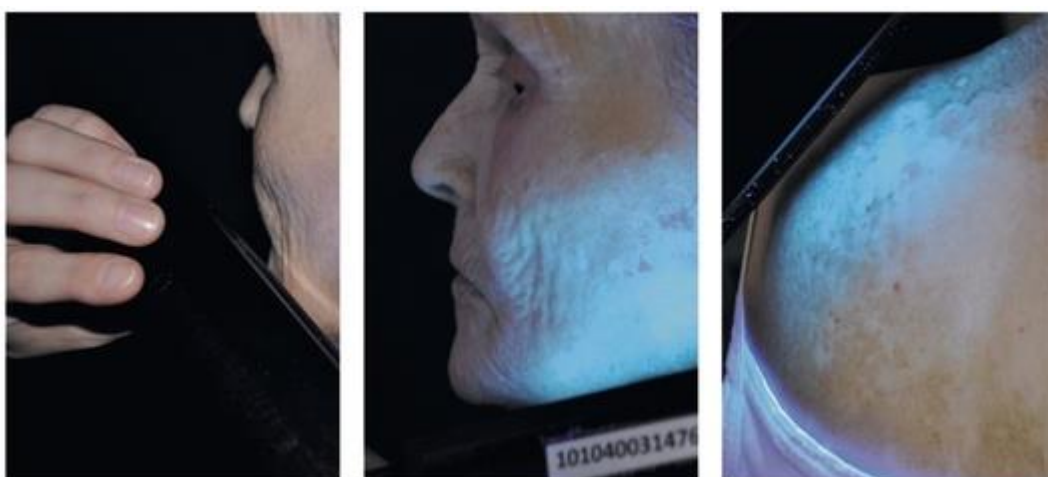Источник KingMed

**Симптом «дамского каблука» (симптом Мещерского)** - при удалении чешуек на их внутренней стороне появляются шипики, а устье волосяного фолликула напоминает воронку.



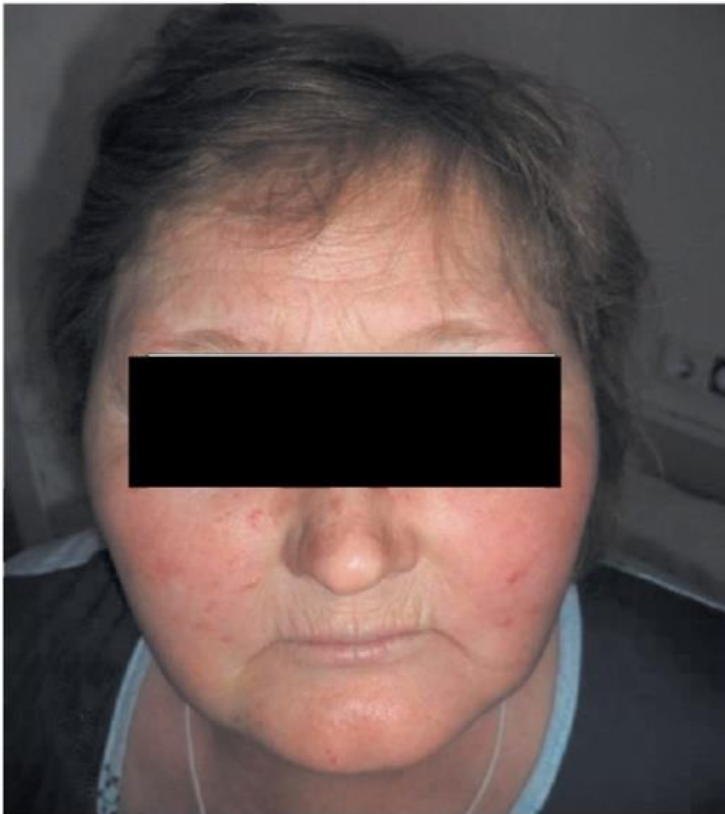### **Красная волчанка**

**Осмотр в лучах лампы Вуда** - при освещении контуры очагов поражения более четкие, размеры их больше, чем при обычном освещении. Зона гиперкератоза светится снежно-белым цветом, а участки атрофии - белесоватым. При остром процессе без признаков атрофии наблюдается голубоватое свечение.



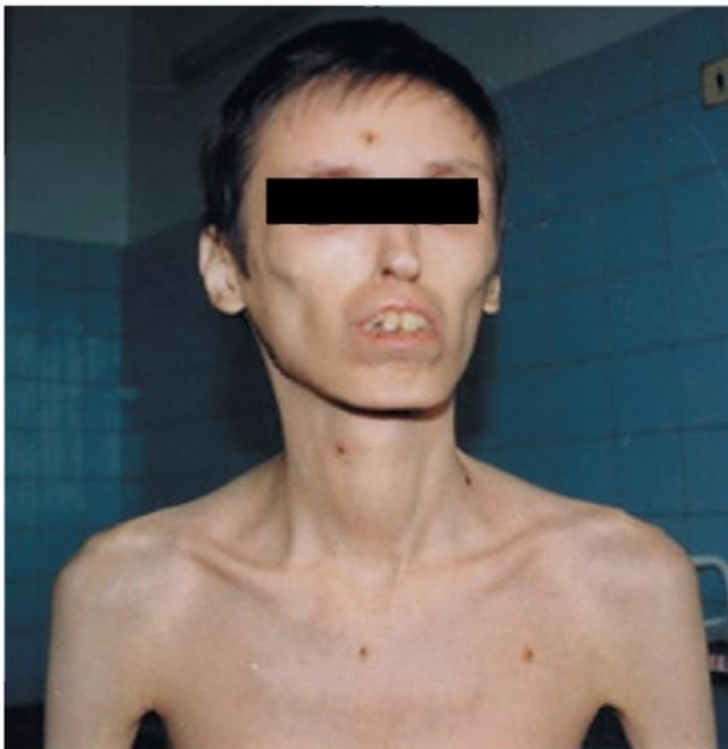### **Красная волчанка**

**Симптом «кисета»** - признак системной склеродермии: расположение веерообразных рубцов вокруг рта, препятствующих его открытию.



**Системная склеродермия** (фотография предоставлена И.З. Гайдуковой, кафедра госпитальной терапии Саратовского государственного медицинского университета им. В.И. Разумовского)

**Симптом Джиффорда** - признак склеродермии: невозможность вывернуть верхнее веко. Иногда наблюдается также при тиреотоксическом пучеглазии или микседеме.

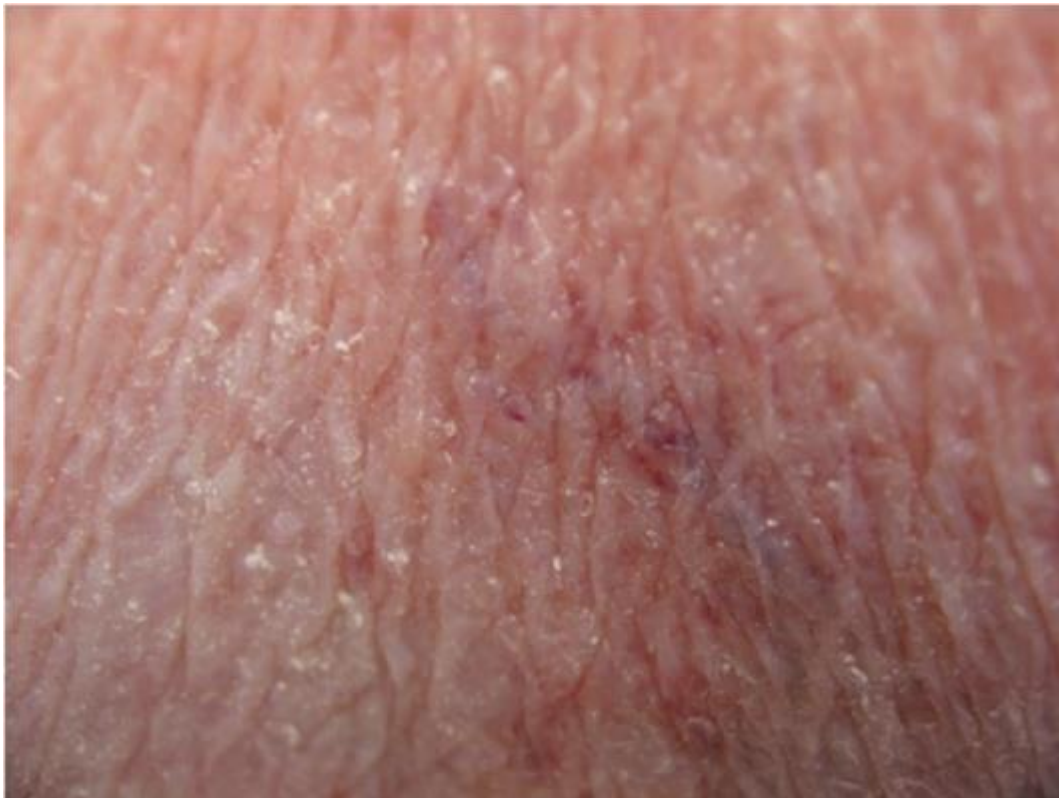

**Системная склеродермия**

Источник KingMed

## **Атрофия кожи**

**Симптом «скомканной бумаги» (симптом Пospelова II)** - кожа на местах инфильтрации истончена, дряблая, сухая, легко собирается в складку и напоминает смятую папиросную бумагу. Симптом положительный при хроническом атрофическом акродерматозе, прогрессирующей идиопатической атрофии кожи и т.д.

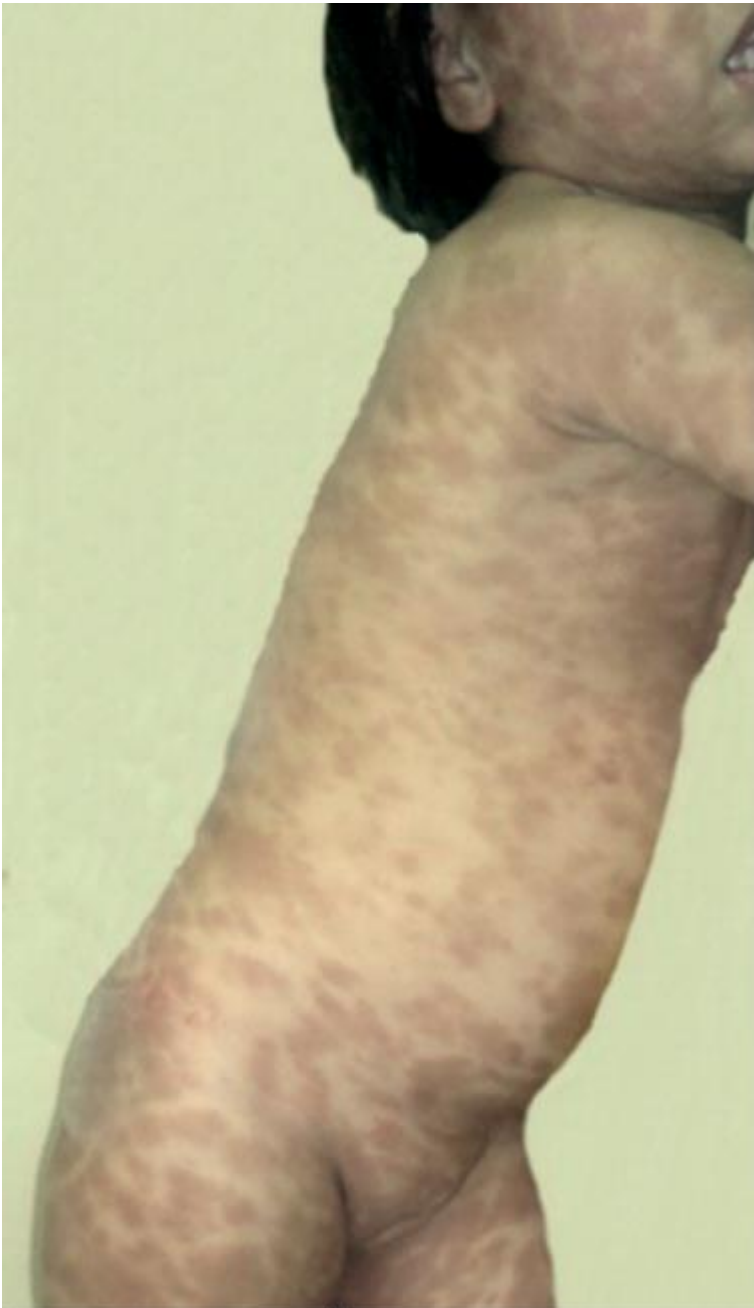

**Атрофия кожи (симптом «скомканной бумаги»)**

## МАСТОЦИТОЗ

**Симптом Тоста-Унны** - признак пигментной крапивницы: при потирании пальцами или шпателем усиливается яркость и возникает отечность элементов. Симптом обусловлен тем, что механическое или термическое раздражение вызывает выход из гранул тучных клеток большого количества гистамина, гепарина, серотонина и гиалуроновой кислоты, что вызывает расширение сосудов, усиление проницаемости их стенок, выход жидкости в окружающие ткани.

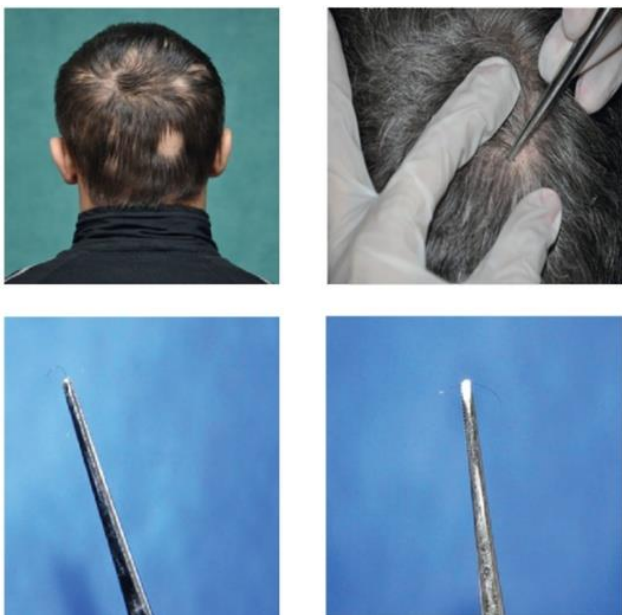
### Мастоцитоз



## ЗАБОЛЕВАНИЯ ВОЛОС И КОЖИ ВОЛОСИСТОЙ ЧАСТИ ГОЛОВЫ

### Алопеция

**Зона расшатанных волос (ручная эпиляция волос)** - легкое удаление пальцами волос, расположенных по периферии очага облысения (характерно для стадии прогрессирования).



### Алопеция

### Себорея жирная

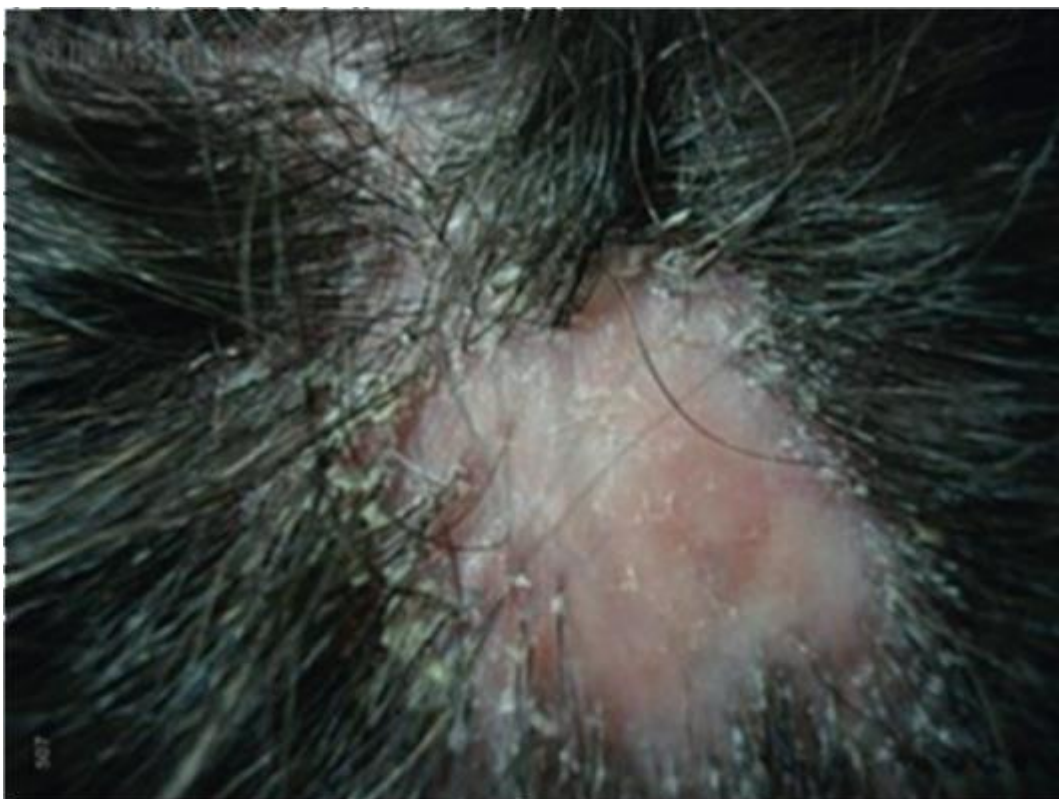**Проба с папиросной бумагой** - при подозрении на жирную себорею лица или волосистой части головы пораженные участки промокают папиросной бумагой, проводят ею, вытирая поверхность кожи, волос. На бумаге остаются хорошо различимые жирные пятна. Для дифференцировки от возможных пятен пота бумагу оставляют на 1-2 ч. Пот испаряется, бумага делается сухой и видимо чистой, чего не бывает при себорее.



### Дерматит себорейный

## Псевдопелада Брока

**Симптом «обгорелой спички»** - при видеодерма-тоскопическом исследовании удаленного волоса из края очага алопеции волосяная луковица окаймлена бороздой и напоминает обгорелую спичку черного цвета.

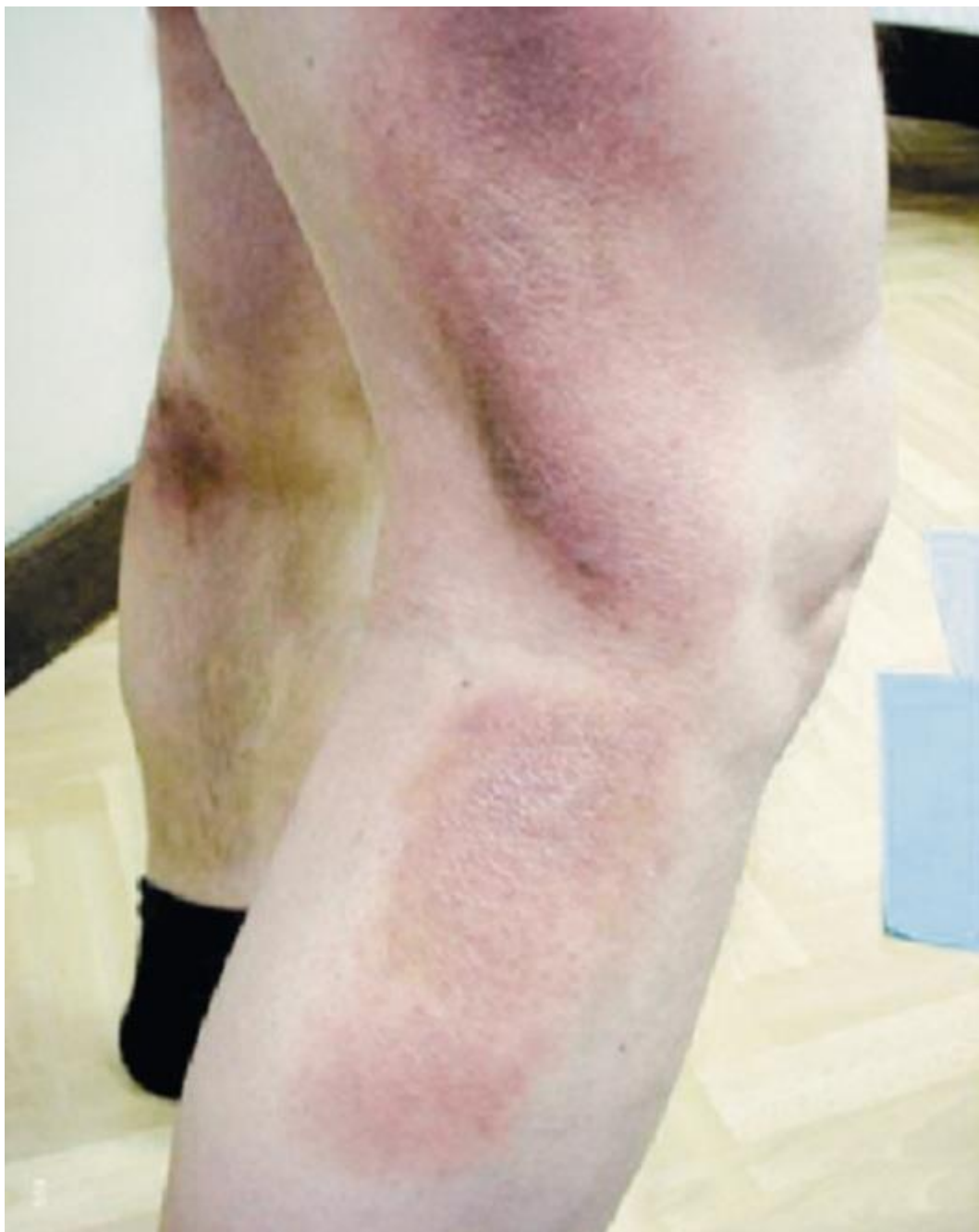

**Дерматит себорейный**

## ЛИМФОМЫ И ЛИМФОПРОЛИФЕРАТИВНЫЕ ЗАБОЛЕВАНИЯ

### Микоз грибовидный

**Симптом Поспелова I** - признак 2-й стадии грибовидного микоза: высыпания, напоминающие по своей плотности картон.



### Микоз грибовидный

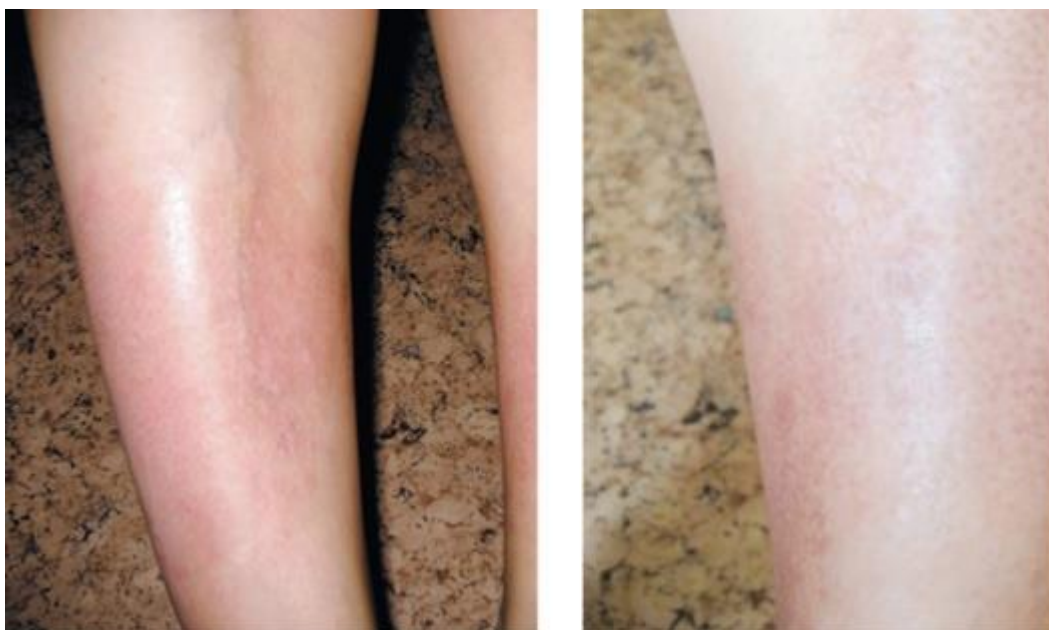

## **ЗАБОЛЕВАНИЯ, СВЯЗАННЫЕ С НАРУШЕНИЕМ ОБМЕНА ВЕЩЕСТВ**

### **Амилоидоз**

**Симптом «булыжной мостовой»** при амилоидозе. Чаще всего данный симптом наблюдают при первичном локализованном амилоидозе кожи (синдром Гутмана, лихеноидный амилоидоз Фрейденталя). Характеризуется наличием множественных мелких зудящих узелков (3-4 мм) на разгибательных поверхностях конечностей (голеней) с лихенизацией кожи в области расчесов (**амилоидный лихен**) или округлыми розоватыми или коричневыми пятнами с непостоянным зудом. Собственно кожа истончается, легко собирается в складки над этими образованиями. При поглаживании их рукой ощущается неровность, напоминающая булыжную мостовую.

Реже при данной форме амилоидоза возникают опухолевидные образования в коже (на лице, груди, в области половых органов). Кожные покровы лица приобретают бледную окраску. В области естественных складок кожи (чаще всего в паху, в области лобка, бедер, подмышечных впадин) появляются очень мелких размеров узелки, кожа над ними бледная. Они склонны к группированию между собой и слиянию. В итоге последнего на коже образуются большие патологические очаги, имеющие более темную по сравнению со здоровой кожей окраску и шершавую поверхность. Дифференцировать следует от красного плоского лишая и ограниченной формы нейродермита (лишай Видаля).



**Амилоидоз**

## ХЕЙЛИТЫ

### Эксфолиативный хейлит («персистирующая десквамация губ»)

В большинстве случаев встречается у женщин. Характерный признак - поражение только красной каймы губ от линии Клейна до ее середины. Не отмечается распространения процесса на слизистую оболочку, кожу периоральной области. Также сохраняются свободными от поражения часть красной каймы губ, граничащая с кожей, и область углов рта.

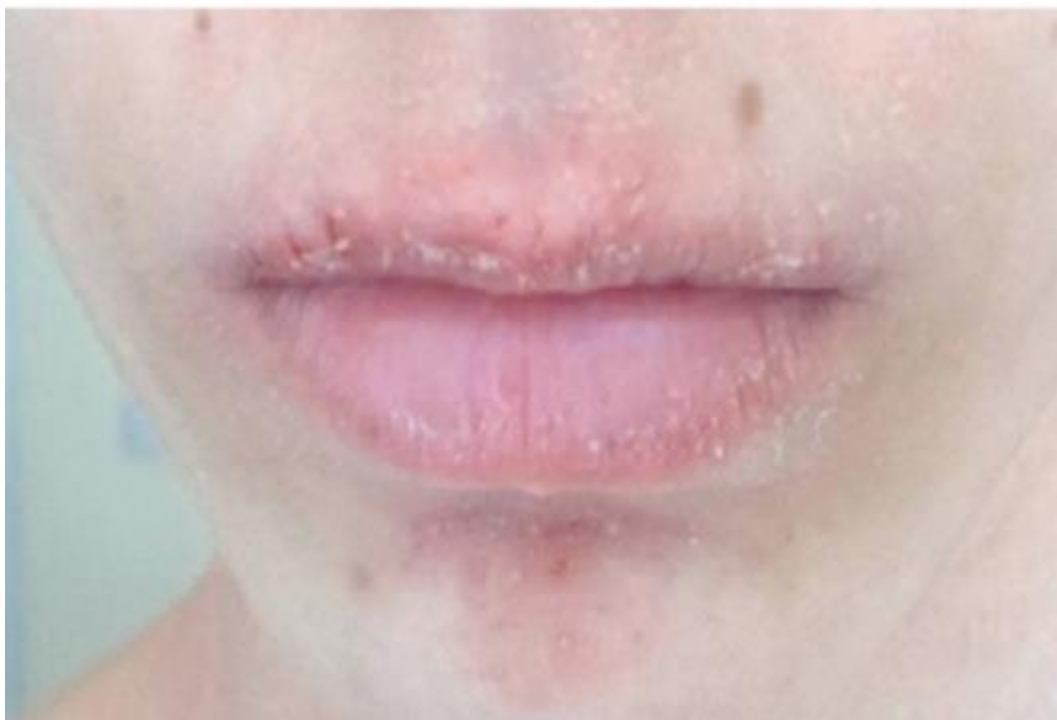Различают две формы эксфолиативного хейлита.

- **Сухая** - в переходной зоне: на границе слизистой оболочки губ (одной или обеих) и красной каймы возникает полосовидный участок гиперемии застойно-красного цвета, покрытый тонкими прозрачными чешуйками, плотно прикрепленными к поверхности. При попытке снятия чешуек обнажается более яркая красная поверхность, эрозий обычно не бывает. Субъективно - сухость губ, иногда жжение, появление чешуек, которые обычно скисывают. Течение эксфолиативного хейлита длительное, без склонности к ремиссии или самоизлечению.

- **Экссудативная** - отмечают отечность, увеличение губ в размерах, ярко-красный цвет.

На поверхности красной каймы образуются массивные корки, представляющие собой ссохшийся экссудат и чешуйки, которые довольно легко снимаются пинцетом. При этом обнажается блестящая ярко-красная эрозивная поверхность.

Сухая форма экссудативного хейлита может переходить в экссудативную, и наоборот. Течение заболевания хроническое. Характеризуется выраженной болезненностью, отеком губы, наличием обильных корок, затрудняющих речь, прием пищи. Возникновению способствует повышенная проницаемость капилляров.



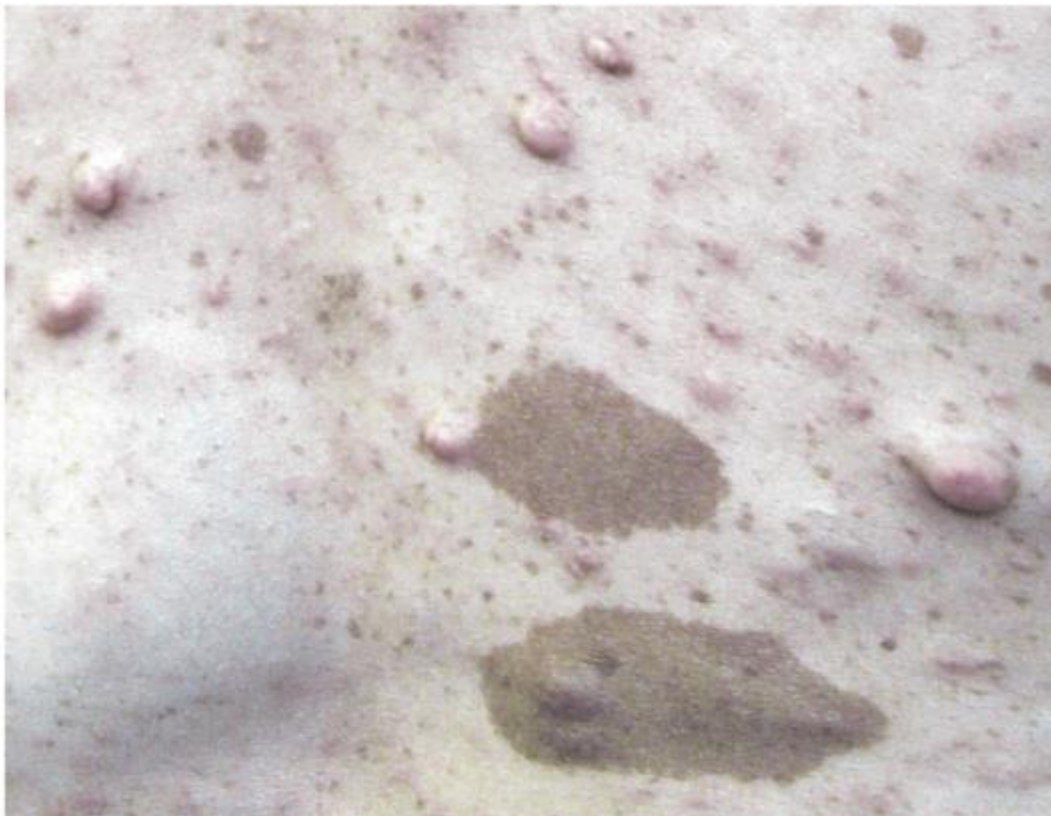
Хейлит

Источник KingMed

## **ОПУХОЛИ ДЕРМЫ И ПОДКОЖНОЙ ЖИРОВОЙ КЛЕТЧАТКИ**

### **Нейрофиброма**

**Симптом «кнопки от звонка»** - ярко окрашенная мягкая папула на ощупь такая, как будто ее можно вдавить в кожу, как при нажатии на кнопку звонка.



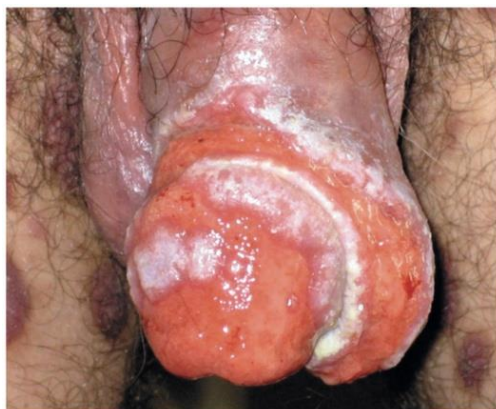### **Нейрофиброма**

## СИФИЛИС

### Первичный сифилис

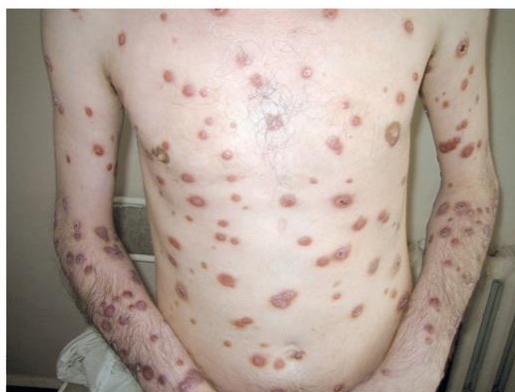**Симптом «козырька»** - если твердый шанкр локализуется в области внутреннего листка крайней плоти, то обнажение головки полового члена приводит к появлению так называемого «козырька» за счет плотного хрящевидного уплотнения в основании первичной сифиломы. Уплотнение несколько напоминает вывернутое веко. Симптом особенно отчетливо выражен при язвенной форме твердого шанкра и менее - при эрозивной. **Симптом дорсального хряща** дополняет симптом «козырька». При пальпации спинки полового члена, закрытого крайней плотью, выявляют пластинчатый участок уплотнения. Данный симптом важен для определения фимоза.

### Первичный сифилис



### Вторичный сифилис

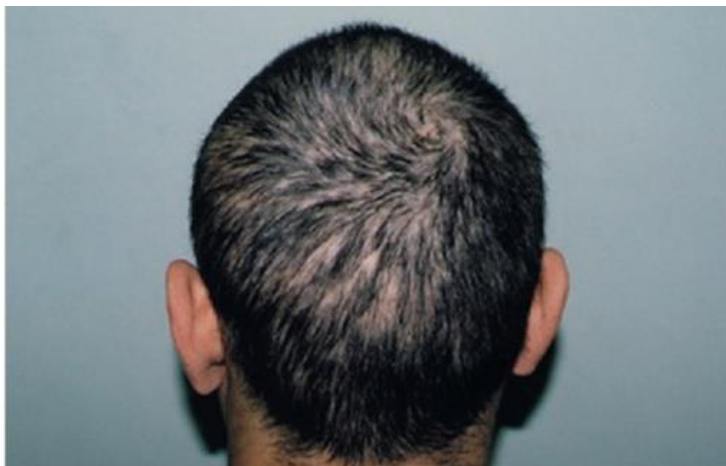**Симптом Герксгеймера-Яриша-Лукашевича (реакция)** - общая реакция организма больного с активными проявлениями сифилиса на начало специфической антибактериальной терапии. Через несколько часов после начала лечения повышается температура тела до 39-40 °С, нарастает общая слабость, появляется озноб, усиливаются имеющиеся или возникают новые сифилитические высыпания. Реакция обусловлена интоксикацией организма за счет гибели бледных трепонем. Выраженность реакции определяется давностью инъекции, дозой препарата, индивидуальной реактивностью организма. В связи с термолабильностью возбудителя создаются неблагоприятные условия для его жизнедеятельности. Это обуславливает положительный эффект для больного сифилисом.



### Вторичный сифилис

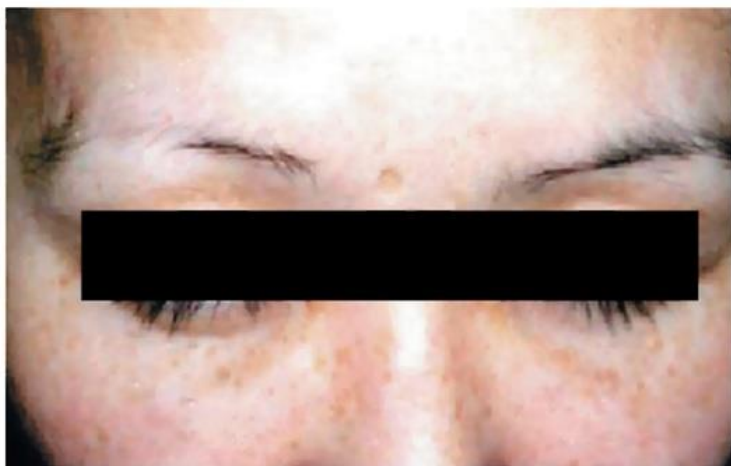Источник KingMed

**Симптом «меха, изъеденного молью»** - появление мелких очагов алопеции в области висков и затылка.



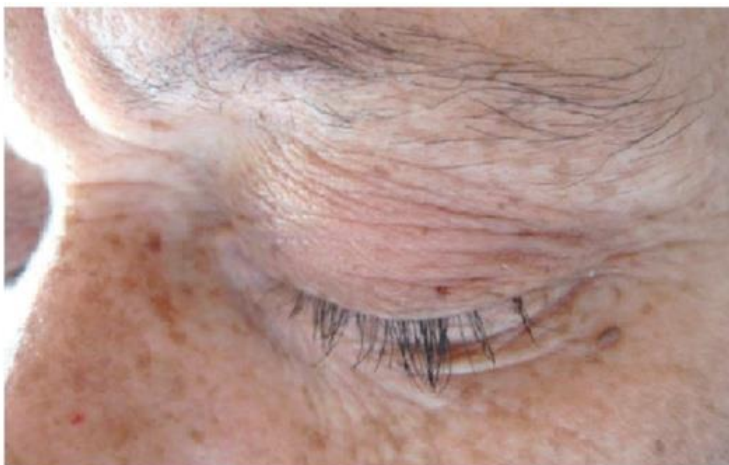### **Вторичный сифилис**

**«Омнибусный диагноз»** - выпадение волос в виде мелких очагов в области бровей.



**Вторичный сифилис** (фотография принадлежит базе vmede.org)

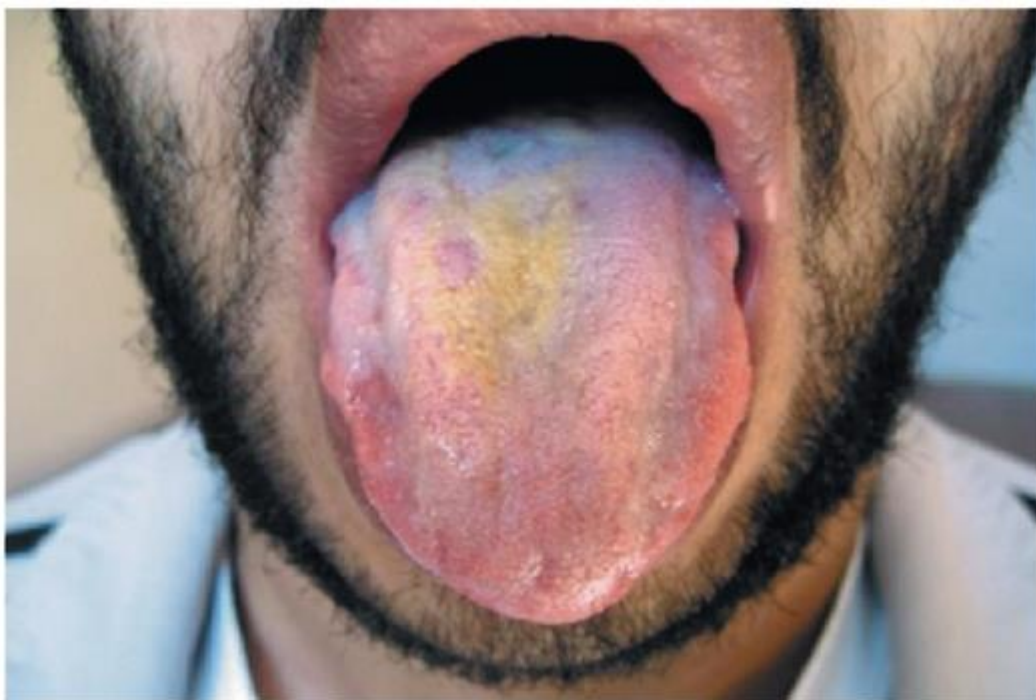**Симптом Пинкуса** - в период неравномерного вос становления выпавших ресниц отмечается ступенчатая, неодинаковая длина волос.



**Вторичный сифилис** (фотография принадлежит базе vmede.org)

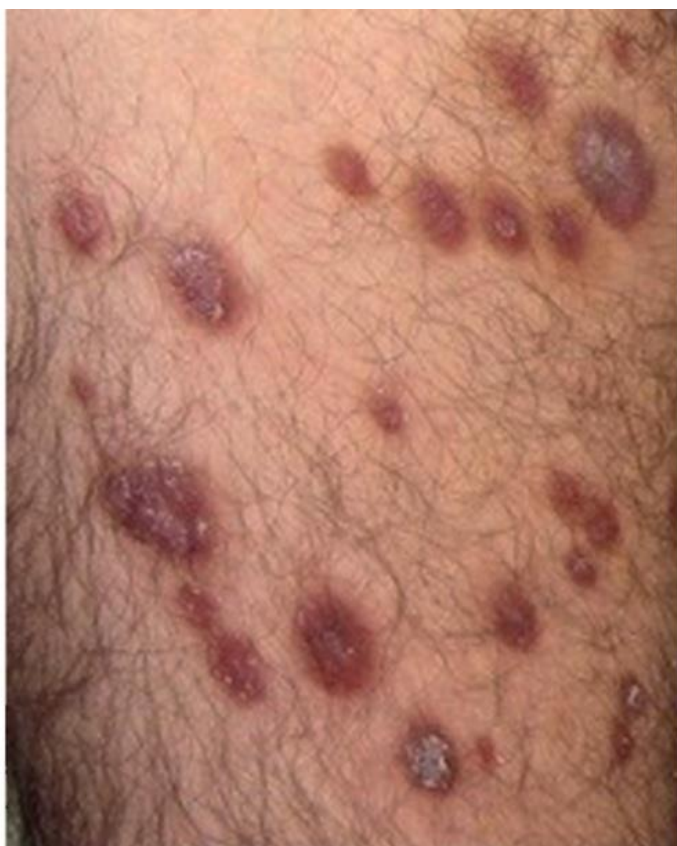Источник KingMed

**Симптом «скошенного луга»** - при локализации сифилитических папул на языке исчезают сосочки на его слизистой оболочке.



**Вторичный сифилис** (фотография принадлежит базе vmede.org)

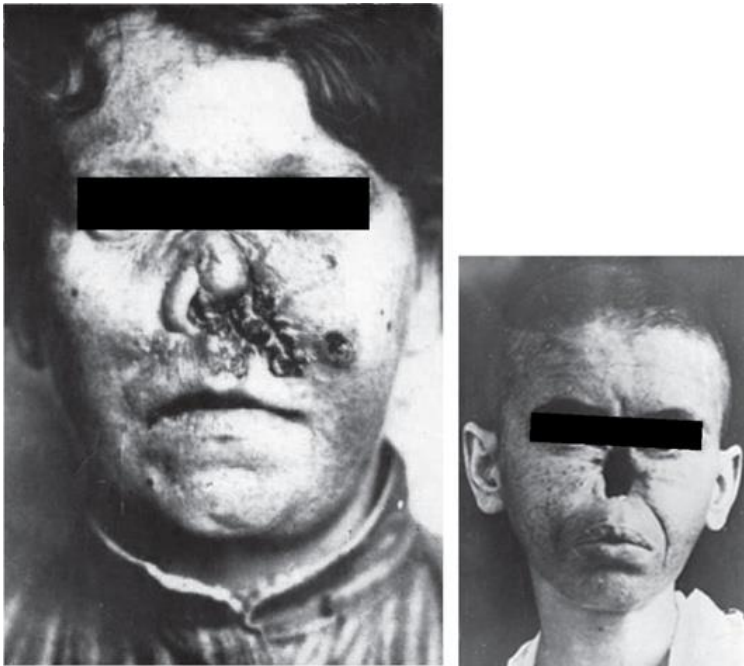
**Симптом Фурнье I** - элементы сыпи на коже имеют резкие границы.



**Вторичный сифилис**

## Третичный сифилис

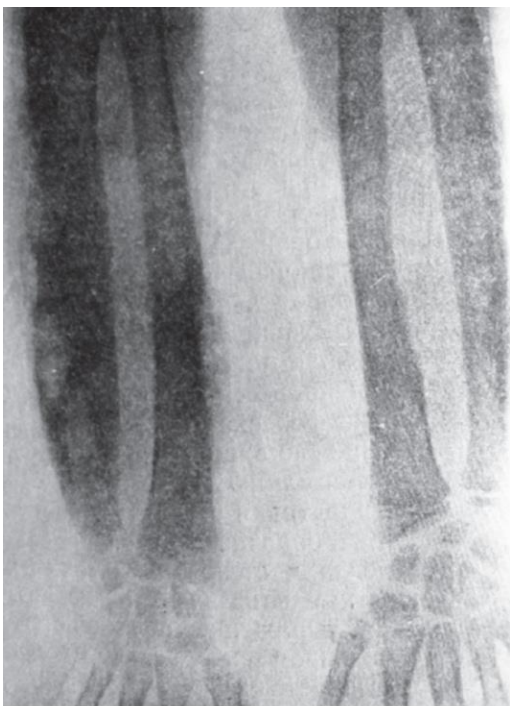
**Симптом Зауфаля** - нос в виде лорнетки (седловидный, «козлиный»). Также может встречаться при позднем врожденном сифилисе.



### Третичный сифилис (симптом Зауфаля)

## Ранний врожденный сифилис

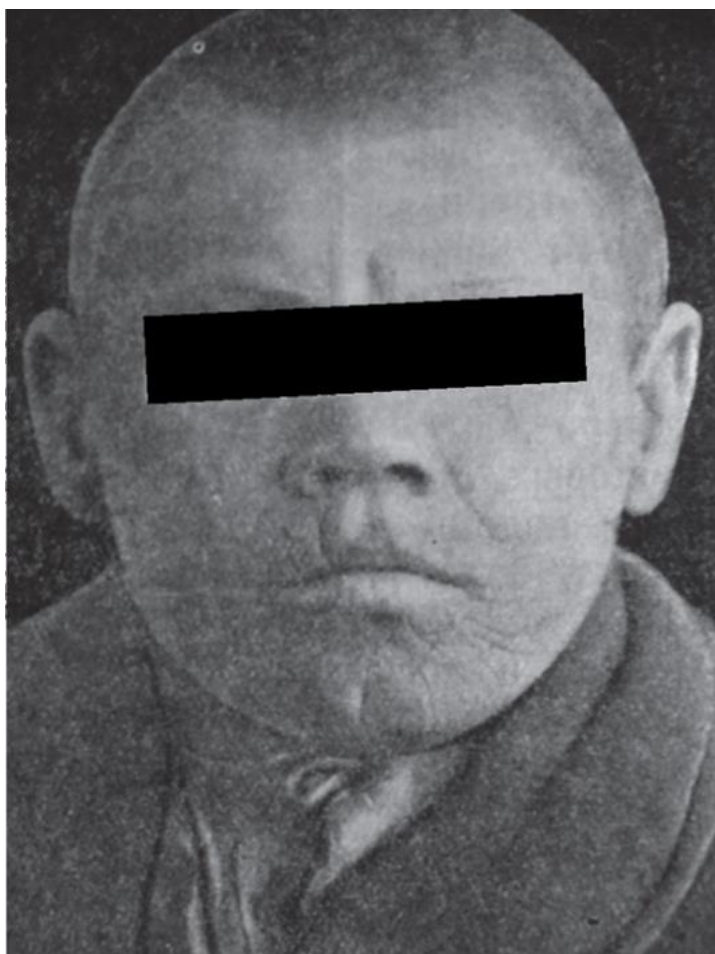
**Симптом Вегнера** - возможный признак раннего врожденного сифилиса: расширение (устанавливают рентгенологически) и пигментация (устанавливают при патологоанатомическом исследовании) эпифизарной зоны в костях у детей.



### Симптом Вегнера

Источник KingMed

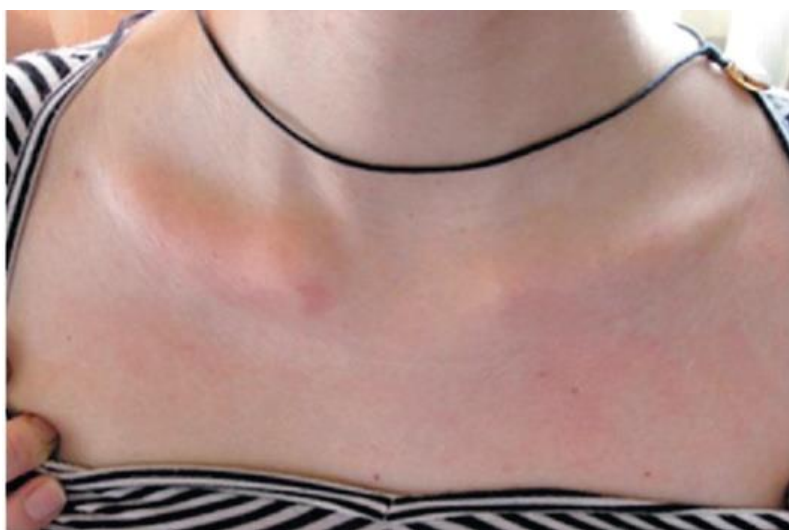**Симптом Крисовского** - радиарные рубцы после заживления глубоких трещин вокруг рта и в месте соединения фиброзной ткани твердого нёба с задней стенкой глотки.



**Симптом Крисовского**

**Поздний врожденный сифилис**

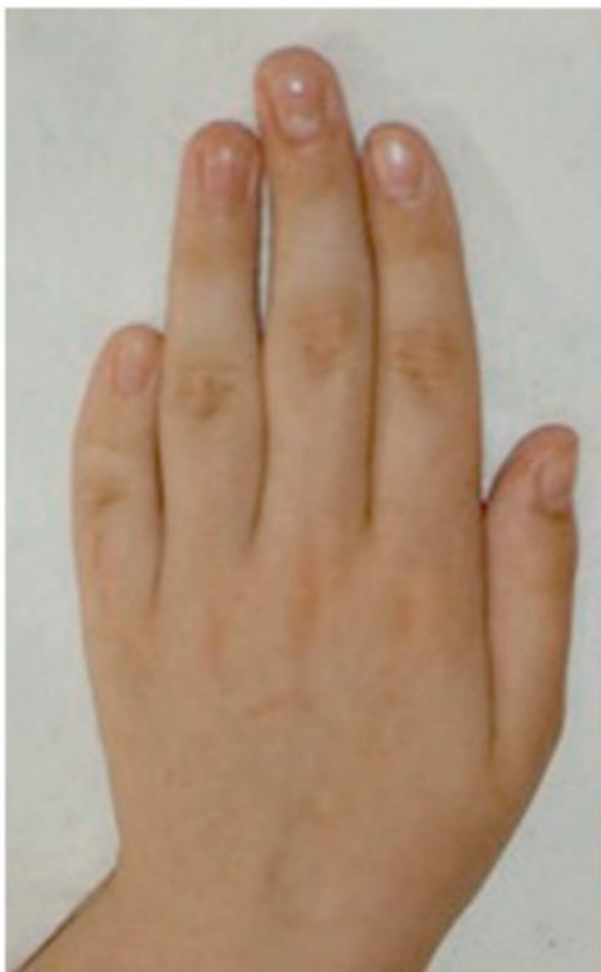**Симптом Авситидийского-Игуменакиса** - утолщение грудинного конца правой ключицы.



**Симптом Авситидийского-Игуменакиса**

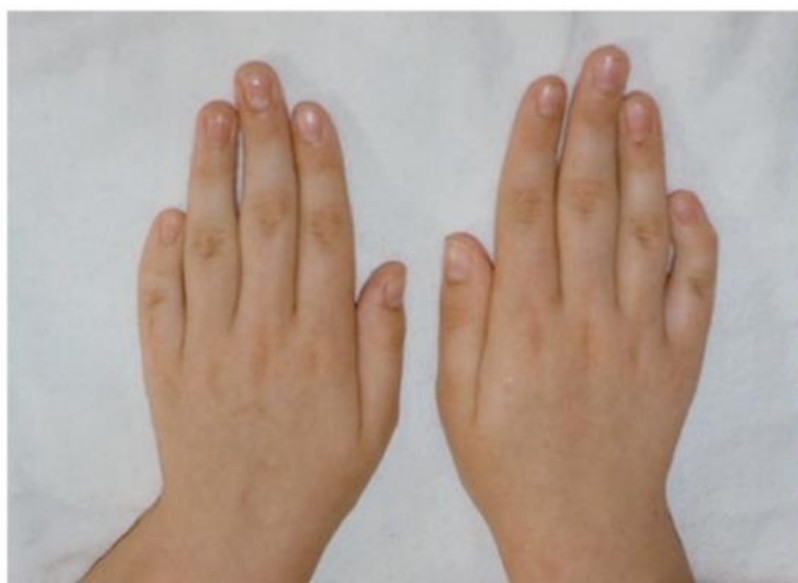

**Симптом Дюбуа II** - большой палец кисти имеет ракетообразный вид.



**Симптом Дюбуа II**

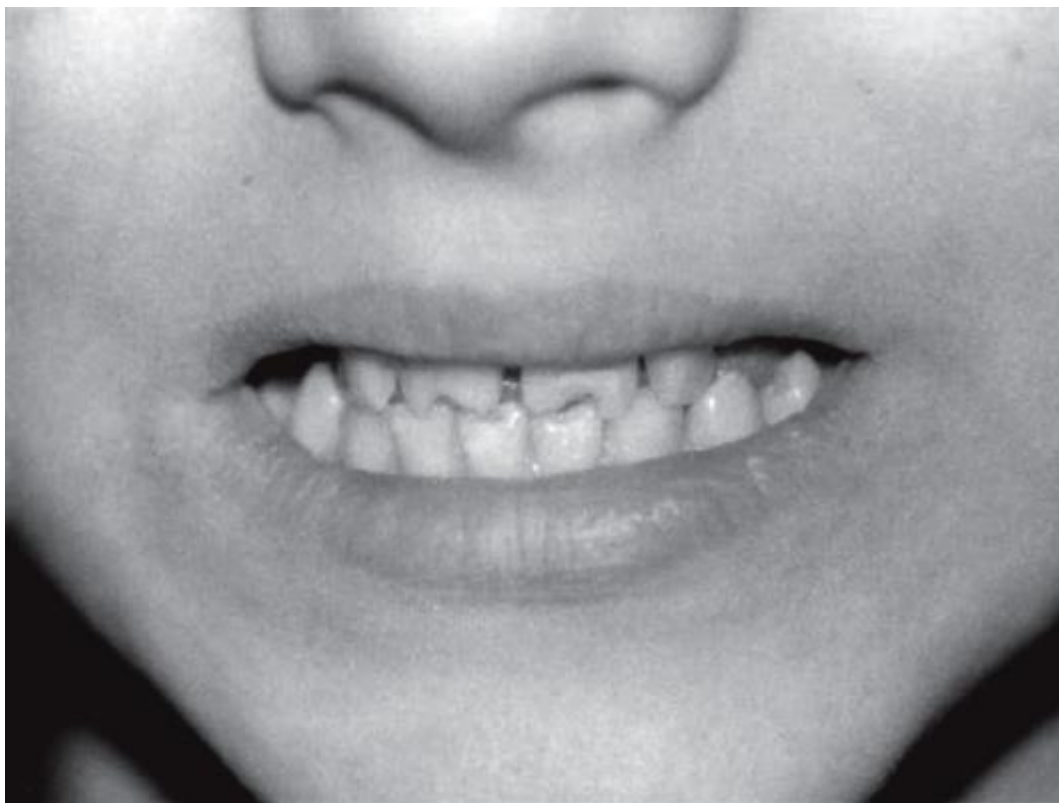**Симптом Дюбуа-Гиссара** - «инфантильный» и искривленный мизинец (данный симптом наблюдается среди мелких стигм дизэмбриогенеза при многих наследственных болезнях).



**Симптом Дюбуа-Гиссара**

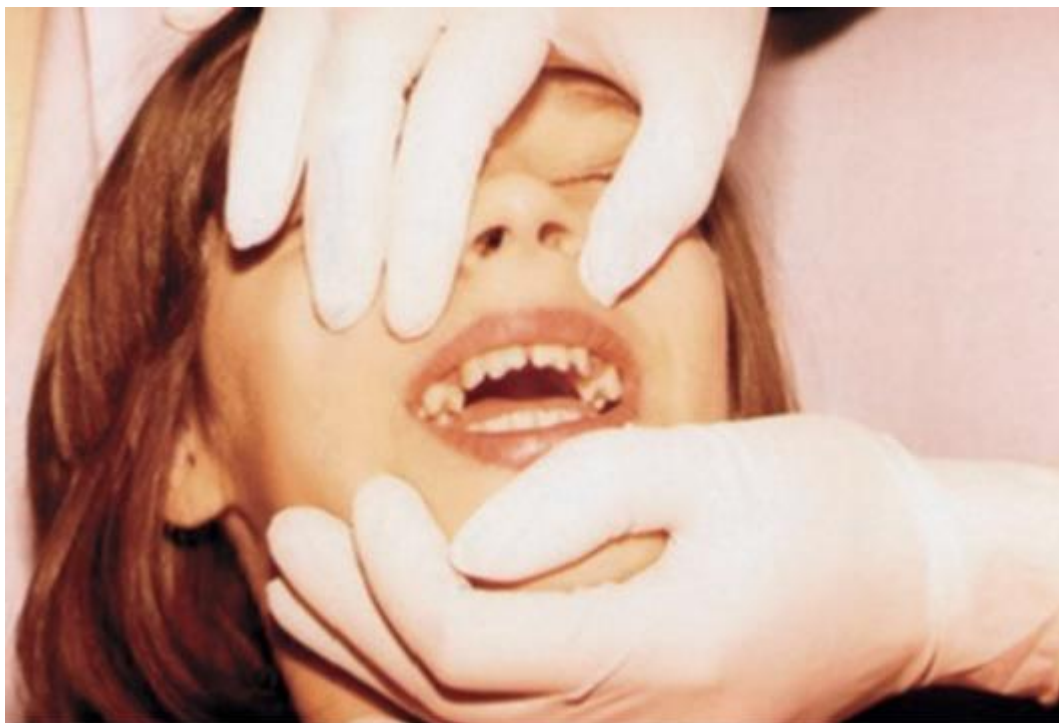Источник KingMed

**Симптом Гетчинсона II** - долотообразные верхние средние резцы с полулунной выемкой по свободному краю.



**Симптом Гетчинсона II**

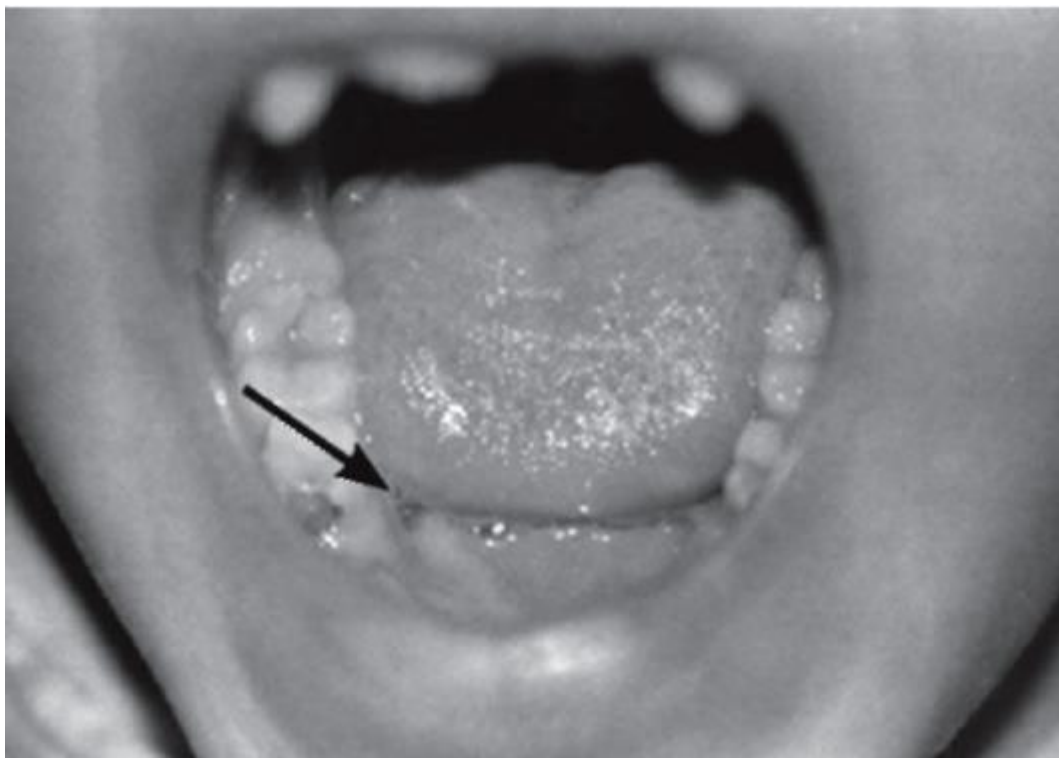
**Диастема Гоше** - широко расставленные верхние резцы (стигма позднего врожденного сифилиса).



**Диастема Гоше**

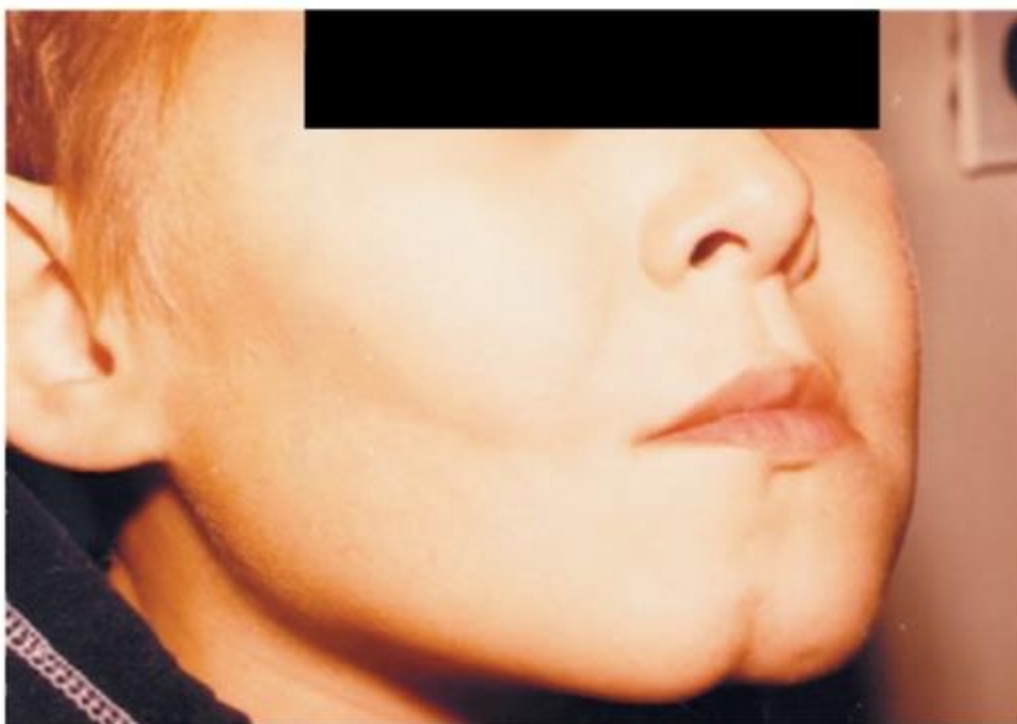Источник KingMed

**Симптом Карабелли** - пятый добавочный бугорок на жевательной поверхности первого моляра верхней челюсти.

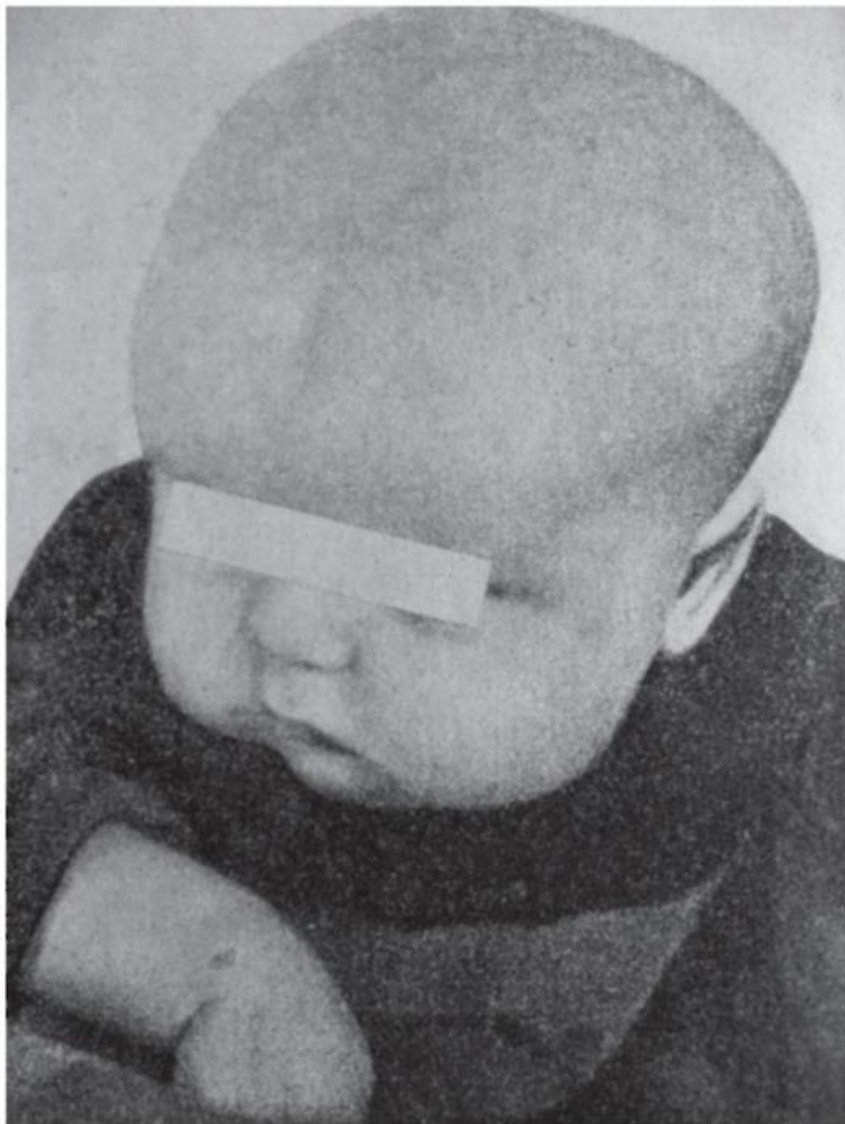

**Симптом Карабелли**

**Ягодицеобразный череп Парро** - череп, расширенный в верхнезадней части из-за шарообразного расширения затылочно-теменной области. По срединной линии имеется желобок в переднезаднем направлении, разделяющий череп на 2 шаровидные половины.

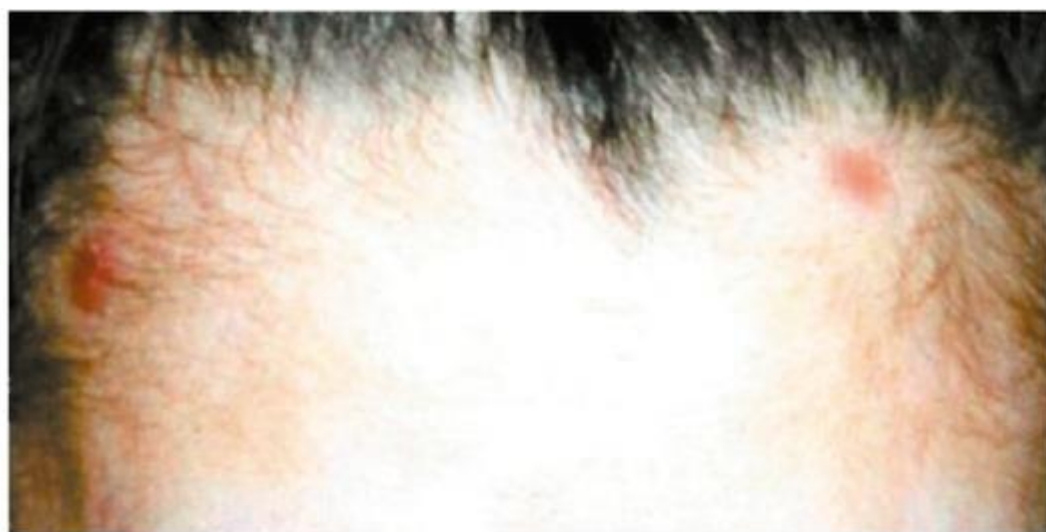

**Ягодицеобразный череп Парро**



### **Ягодицеобразный череп Парро**

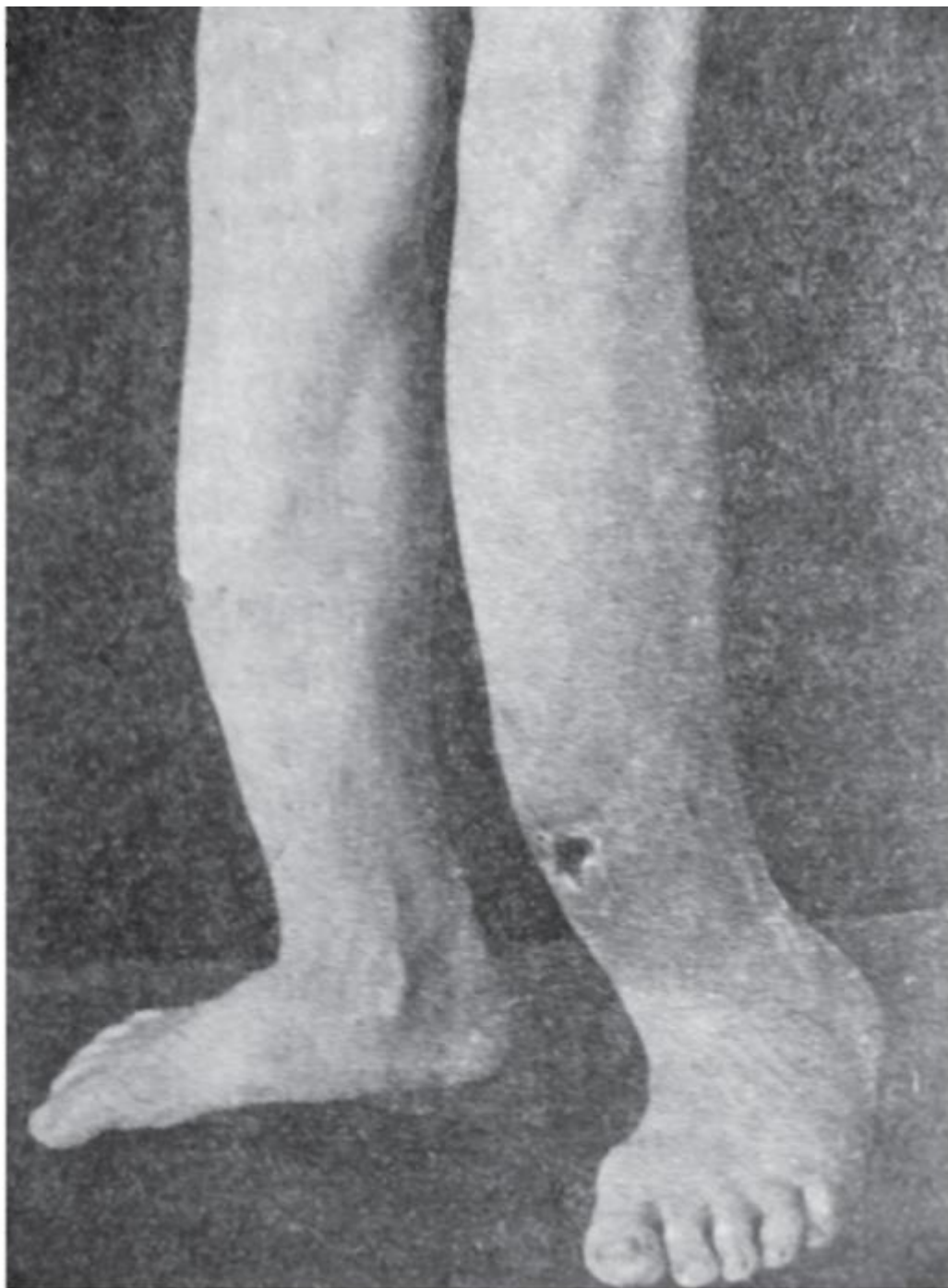**Симптом Тарновского** - избыточное оволосение лба .



**Симптом Тарновского** (фотография принадлежит базе vmede.org)

Источник KingMed

**Симптом Фурнье II** - значительное искривление передней поверхности большеберцовой кости, обращенное выпуклостью вперед (саблевидная голень).



**Симптом Фурнье II**

# ДИФФЕРЕНЦИАЛЬНО-ДИАГНОСТИЧЕСКИЕ ТАБЛИЦЫ

**Таблица 1.** Соматические заболевания и кожные проявления

Кожные проявления	Соматические заболевания	Методы обследования
<p>Липоидный некробиоз.</p> <p>Ксантемы и ксантелазмы.</p> <p>Множественные липомы</p>	Нарушение липидного обмена	<p>Анамнез: характер питания, прием медикаментов, семейный анамнез, объем порций, гиподинамия.</p> <p>Данные осмотра: антропометрия.</p> <p>Дополнительные обследования: ОАК, СОЭ, глюкоза, общий холестерин сыворотки, триглицериды, ЛПНП, ЛПВП, ОАМ</p>
<p>Черный акантоз (<i>Acanthosis nigricans</i>).</p> <p>Липоидный некробиоз.</p> <p>Кольцевидная гранулема.</p> <p>Генерализованный зуд.</p> <p>Рецидивирующая пиодермия.</p> <p>Микозы</p>	Нарушения углеводного обмена	<p>Анамнез: жажда, сухость во рту, частые инфекции, парестезии, прием медикаментов, сахарный диабет.</p> <p>Данные осмотра: бледность, потливость, аускультация сердца, неврологический осмотр.</p> <p>Дополнительные обследования: ОАК, СОЭ, глюкоза, С-пептид, тест толерантности к глюкозе, АТ к инсулину, глюкагон, ТТГ, Т<sub>3</sub>, Т<sub>4</sub>, АКТГ, ОАМ, УЗИ органов брюшной полости</p>
Подагрические узлы	Подагра	Определение уровня мочевой кислоты в сыворотке крови
<p>Гангренозная пиодермия.</p> <p>Изменение волос (сухие, тусклые), ногтей (появление «линий Бо», ломкость, атрофия, замедление роста).</p>	Патология органов пищеварения (синдром мальабсорбции, полипоз пищеварительного тракта, гастрит, язвенный колит и болезнь Крона)	<p>Общий анамнез: характер стула, изменение массы тела, стеаторея, повышение газообразования, анамнез заболеваний кишечника, нарушение обмена веществ.</p> <p>Данные осмотра: язык влажный, сухой; болезненность живота при пальпации, усиление перистальтики, оценка размеров печени, ректальное исследование</p>

<p>Акродерматит энтеропатический.</p>		
<p>Кожные проявления Синдром Рандю-Вебера-Ослера. Эластическая псевдоксантома. Синдром Пейтца-Егерса-Турена. Синдром Гарднера. Афтозный стоматит. Розацеа. Ксантомы</p>	<p>Соматические заболевания</p>	<p>Методы обследования Дополнительные обследования: ОАК, СОЭ, амилаза, липаза, глюкоза, ОАМ, кал на дисбактериоз, кал на яйца гельминтов, УЗИ органов брюшной полости, колоноскопия, ректороманоскопия, КТ брюшной полости</p>
<p>Кожный зуд. Желтуха. Телеангиэктазии. Пурпура. Поздняя кожная порфирия. Амилоидоз. Алопеция. Изменение волос (сухие, тусклые), ногтей (лейконихия, койлонихия, ониходистрофия)</p>	<p>Патология гепатобилиарной системы (цирроз, ЖКБ, абсцесс, холангит и холецистит, гепатит, опухоли, паразитарные инвазии)</p>	<p>Анамнез: характер стула, изменение массы тела, контакт с инфекционными больными, гемотрансфузии в анамнезе, прием медикаментов, употребление алкоголя. Данные осмотра: цвет кожи, склер, изменение температуры тела, оценка размеров печени, наличие отеков, наличие флюктуации, ректальное исследование. Дополнительные обследования: ОАК, СОЭ, глюкоза, билирубин, фракции АСТ, АЛТ, ЩФ, ГГТ, белковые фракции, амилаза, маркеры инфекции, маркеры гепатита, железо, ферритин, протромбиновое время, ОАМ, УЗИ органов брюшной полости, КТ, МРТ</p>
<p>Кожные проявления Черный акантоз(Acanthosis nigricans).</p>	<p>Соматические заболевания Злокачественные опухоли</p>	<p>Методы обследования Маркеры опухолей: С-реактивный белок, α-фетопротеин, АГ рака мочевого пузыря, β-хорионический гонадотропин человека, кальцитонин, нейронспецифическая енолаза, простатспецифический антиген, муциноподобный раковый</p>

Источник KingMed

<p>Синдром Свита. Мигрирующая некролитическая эритема. Дерматомиозит. Круговидная мигрирующая эритема Гаммела (эритема Gyrateum герепс). Синдром Базекса. Болезнь Педжета. Синдром Пейтца-Егерса-Турена. Синдром Мюир-Торре.</p>		<p>антиген, углеводный антиген CA125, CA15-3, CA19-9, CA50, CA72-4, фрагмент цитокератина 19.  Обнаружение онкомаркеров</p>
<p>Гипергидроз. Кожный зуд. Пурпура. Экссудативная эритема. Пемфигус. Импетиго герпетиформное. Псориаз пустулезный. Гранулематоз Вегенера</p>	<p>Патология почек</p>	<p>Дополнительные обследования: ОАК, СОЭ, креатинин, мочевины, антистрептолизин-О, С-реактивный белок, ревматоидный фактор, ОАМ, проба Нечипоренко, проба Зимницкого, суточная протеинурия, УЗИ органов брюшинного пространства</p>
<p>Кожные проявления Акроцианоз</p>	<p>Соматические заболевания Заболевания сердечнососудистой системы</p>	<p>Методы обследования</p>



<p>Кольцевидная эритема Лейнера</p> <p>Васкулит</p> <p>аллергический</p> <p>Пузырно-сосудистый синдром</p>		<p>Анамнез заболевания, анамнез ИБС, гипертонии и других заболеваний сердца, системных заболеваний, прием медикаментов.</p> <p>Данные осмотра: общий осмотр, оценка границ сердца, аускультация сердца, легких, измерение ЧСС, АД, наличие отеков, цианоза, оценка размеров печени.</p> <p>Дополнительные обследования: ОАК, СОЭ, глюкоза, общий холестерин сыворотки, КФК, АСТ, АЛТ, ГГТ, ЭКГ, ЭхоКГ, УЗДГ, УЗИ органов брюшной полости</p>
<p>Экзема</p> <p>Атопический дерматит</p> <p>Крапивница</p>	<p>Заболевания органов дыхания</p>	<p>Анамнез: характер дыхания, наличие кашля, одышки, сезонность, связь с приемом пищи.</p> <p>Данные осмотра: цианоз, аускультация легких и сердца, перкуссия легких.</p> <p>Дополнительные обследования: ОАК, СОЭ, глюкоза, СРБ, аллергены, IgE, IgG, IgM, ОАМ, спирография, бронхоскопия, рентгенография</p>
<p>Акромегалия.</p> <p>Синдром Турена-Соланта-Голе.</p> <p>Элефантиаз.</p> <p>Стрии.</p> <p>Атрофия кожи.</p> <p>Меланодермия.</p> <p>Гипертрихоз.</p> <p>Амилоидоз кожи.</p> <p>Микседема.</p> <p>Зуд кожи</p>	<p>Патология эндокринной системы</p>	<p>Анамнез: изменение массы тела, характер питания, длительность заболевания, жажда, потливость, прием медикаментов, стрессы в анамнезе, изменение настроения.</p> <p>Данные осмотра: рост, масса тела, ИМТ, поиск признаков гипотиреоза и тиреотоксикоза, определение АД и ЧСС, экзофтальм.</p> <p>Дополнительные обследования: ОАК, СОЭ, глюкоза, ТТГ, Т3, Т4, кортизол, АКТГ, ЛГ, ФСГ, β-ХГЧ, эстрадиол, прогестерон, андрогены, рентгенография черепа и области турецкого седла для определения размеров гипофиза, КТ, МРТ</p>
<p>Кожные проявления</p>	<p>Соматические заболевания</p>	<p>Методы обследования</p>
<p>Глосситы, хейлиты.</p>	<p>Болезни крови и органов кроветворения</p>	<p>Анамнез: начало заболевания, хронические заболевания, в том числе аллергические и паразитарные, характер питания, наличие симптомов у родственников, анамнез операций,</p>

Синдром Пламмера-Винсона.		гинекологический анамнез, прием медикаментов, повышение температуры тела, боли в суставах.
Синдром Олдрича.		Данные осмотра: состояние лимфатических узлов, осмотр суставов, состояние кожи и слизистых оболочек, наличие отеков, оценка размеров печени, неврологические симптомы, ректальное исследование, гинекологический осмотр, оценка размеров селезенки, аускультация сердца.
Пурпура.		
Болезнь Шамберга.		
Болезнь Рендо-Ослера		
		Дополнительные обследования: ОАК, СОЭ, микроскопия мазка крови, железо сыворотки, В12, фолаты, РФ, СРБ, антистрептолизин-О, субпопуляция лимфоцитов, иммунный статус, маркеры паразитарных заболеваний, ОАМ, УЗИ органов брюшной полости, биопсия костного мозга

**Примечание.** АД - артериальное давление; АКТГ - адренокортикотропный гормон; АЛТ - аланинаминотрансфераза; АСТ - аспартатаминотрансфераза; АТ - антитела; ГГТ -  $\gamma$ -глутамилтрансфераза; ЖКБ - желчнокаменная болезнь; ИБС - ишемическая болезнь сердца; ИМТ - индекс массы тела; КФК - креатинфосфокиназа; ЛГ - лютеинизирующий гормон; ОАК - общий анализ крови; ОАМ - общий анализ мочи; РФ - ревматоидный фактор; СОЭ - скорость оседания эритроцитов; СРБ - С-реактивный белок; Т<sub>3</sub> - трийодтиронин; Т<sub>4</sub>- тироксин; ТТГ - тиреотропный гормон; УЗДГ - ультразвуковая доплерография; УЗИ - ультразвуковое исследование; ФСГ - фолликулостимулирующий гормон; ХГЧ - хорионический гонадотропин человека; ЧСС - частота сердечных сокращений; ЭКГ - электрокардиография; ЭхоКГ - эхокардиография.

**Таблица 2.** Клиническая картина экзантем

Болезнь	Инкубационный период, сут	Продромальный период, сут	Изменение зева	Лихорадка	Лейкоциты
Корь	8-12	2-5	Экзантема, пятна Филатова-Бельского-Коплика	Две волны повышения температуры тела до 40,5 °С	Лейкопения, лимфопения
Скарлатина	1-8	0	Тонзиллит, экзантема	Внезапное начало	Лейкоцитоз, гранулоцитоз, эозинофилия

Краснуха	12-21	1-3	Редко энантема	Сильно выражена	Лейкопения, лимфоцитоз, плазматические клетки
Вирусные болезни: ЕСНО и Коксаки, мононуклеоз		0-4	Фарингит, герпетическая ангина при инфекции Коксаки А	Высокая, вплоть до 42 °С	Лейкопения, лимфоцитоз
Инфекционная эритема	7-14	0	Нет	Выражена	Не характерны
Экзантема внезапная	3-7	2-4	Нет	Внезапно: подъем температуры тела; через 4-5 сут резкое падение температуры тела с появлением сыпи	Высокий лимфоцитоз, лейкопения
Аллергическая экзантема		0	Нет	Редко	Эозинофилия

**Таблица 3.** Картина экзантемы и ее локализация

Болезнь	Клиническая картина	Локализация	Возраст, годы
Корь	Крупнопятнистая, сливающаяся	Преимущественно на лице, распространяясь вниз по телу. Интенсивность высыпаний снижается в направлении «голова-ноги»	Преимущественно до 16
Скарлатина	Мелкоточечная	Преимущественно на внутренней поверхности плеч и бедер. Лицо красное, бледный треугольник вокруг рта	Преимущественно до 10
Краснуха	Мелкопятнистая, редкая, сливающаяся	Лицо и туловище	Чаще всего от 5 до 15

Вирусные болезни: ЕСНО и Коксаки, моноклеоз	Очень вариабельная, чаще всего мелкопятнистая	Преимущественно на туловище	В зависимости от возбудителя - от 0 до 18
Инфекционная эритема	Среднепятнистая, сливающаяся	Лицо, в форме «бабочки»	Чаще всего от 5 до 12
Экзантема внезапная	Мелко- и среднепятнистая	Преимущественно на коже туловища	Преимущественно до 3
Аллергическая экзантема	Полиморфная крапивница	Преимущественно на лице и конечностях	От 0 до 18

**Таблица 4.** Дифференциально-диагностические признаки поражения кожи ладоней и подошв

Диагностический признак	Болезнь				
	ЛПП (бактериод Эндриуса)	Акродерматит Галлопо	пустулезный псориаз Барбера	дисгидроз ладоней и подошв	Экзема кистей
Возраст пациента в начале заболевания	20-40 лет	Чаще детский	Юношеский	Детский	Любой
Симметричность высыпаний	Часто	Редко	Часто	Часто	Часто
Начальная локализация первичных высыпаний	Середина ладоней	Ногтевая фаланга одного пальца	Ладони, подошвы, другие участки кожи	Пальцы рук и ног	Тыльная поверхность кистей
Характер морфологических элементов	Пустулы, везикулы, корки	Фликтены, везикулы, эрозии, корки	Пустулы («гнойные озера»)	Везикулы («саговые зерна»)	Микровезикулы («колодцы»)
Поражение ногтей	Нет	Часто с деформацией	Характерное для псориаза	Нет	Редко
Атрофия кожи	Нет	Есть	Нет	Нет	Нет
Субъективные симптомы	Боль, зуд	Боль	Иногда зуд	Умеренный зуд	Интенсивный зуд

Диагностический признак	Болезнь				
	ЛПП (бактериод Эндриуса)	Акродерматит Галлопо	пустулезный псориаз Барбера	дисгидроз ладоней и подошв	экзема кистей
Течение заболевания	Торпидное, рецидивирующее	Монотонное	Длительное, с редкими ремиссиями	Обострение весной	Хроническое рецидивирующее с обострениями
Генерализация процесса	Нет	Может быть	Может быть	Нет	Может быть
Гистология	Крупные эпидермальные полости, акантоз	Спонгиозные пустулы	Микроабсцессы Мунро, акантоз	Спонгиоз	Спонгиоз, акантоз
Средства, способствующие регрессу высыпаний	Санация очагов инфекции, цитостатики	Глюкокортикоиды	Цитостатики	Препараты белладонны	Гипосенсибилизирующие средства

**Примечание.** ЛПП - ладонно-подошвенный пустулез.

**Таблица 5.** Механические признаки при пузырьных заболеваниях (по Б.Т. Глухенькому и др.)

Болезнь	Патология	Симптом Никольского		Симптом «груши»	Симптом распространения пузыря Асбо-Хансена, Лютца	Перифокальное субэпидермальное расслоение, синдром Шеклакова	Слушивание эпидермиса, псевдосиндром Никольского
		Маргинальный	прямой				
Пузырчатка вульгарная, вегетирующая, листовидная (эксфолиативная), эритематозная (себорейная)	Акантолиз	+	+	+	+ пузырь увеличивается под острым углом	-	-
Пемфигоид: буллезный, рубцующий, герпес беременных, линейный IgA-зависимый	Дермоэпидермальное расслоение		-	-	+ увеличение пузыря с округлыми контурами	+	-

Источник KingMed

дерматоз; герпетиформный дерматит; эпидермолиз буллезный простой; порфирия; буллезная форма системной красной волчанки							
Многоформная экссудативная эритема, синдром Стивенса- Джонсона; токсический эпидермальный некролиз (синдром Лайелла)	Эксфолиация эпидермиса вследствие некроза	-	-	-	+	+	+

## Индексы в практике дерматолога

### Индекс PASI

Индекс распространенности и тяжести псориаза PASI (Psoriasis Area and Severity Index) - основной инструмент для определения тяжести течения псориаза. Использование данного индекса позволяет объективно оценить эффективность лечения и в идеале должен быть подсчитан до, во время и после окончания курса терапии. Индекс PASI представлен целым числом от 0 (отсутствие болезни) до 72 (самое тяжелое течение) и отражает площадь поражения с учетом интенсивности проявлений клинических признаков, таких как эритема, интенсивность шелушения и инфильтрации.

**Таблица 6.** Вычисление индекса PASI

Область	Тяжесть процесса			Сумма	Площадь	Тяжесть x	Умножить	
	эритема (обвести один показатель)	индурация (обвести один показатель)	шелушение (обвести один показатель)	тяжести процесса (A + B + C)	поражения (обвести один показатель)	площадь поражения (D × E)	Весовой коэффициент	на весовой коэффициент (F × G)
Голова	0 1 2 3 4	0 1 2 3 4	0 1 2 3 4		0 1 2 3 4 5 6		0,10	
и шея								
Верхние конечности	0 1 2 3 4	0 1 2 3 4	0 1 2 3 4		0 1 2 3 4 5 6		0,20	
Туловище	0 1 2 3 4	0 1 2 3 4	0 1 2 3 4		0 1 2 3 4 5 6		0,30	
Нижние конечности	0 1 2 3 4	0 1 2 3 4	0 1 2 3 4		0 1 2 3 4 5 6		0,40	
	Тяжесть: 0. Проявления от- сутствуют. 1. Легкая степень.		Площадь поражения: 0. Нет. 1. >0 до <10%. 2. От 10 до <30%. 3. От 30 до <50%. 4. От 50 до <70%. 5. От 70 до <90%. 6. От 90 до 100%			Общий PASI (от 0,0 до 72,0)		
	2. Умеренная. 3. Сильная.							
	4. Максимальные проявления							
							Общая сумма показателей	

**Подсчет.** Для определения индекса PASI тело пациента условно разделяют на четыре области (ноги - 40% общей поверхности кожи человека, туловище (грудь, живот, спина) - 30% поверхности кожи, руки - 20% и голова - 10%). Каждую из этих 4 областей оценивают отдельно - от 0 до 6 баллов в зависимости от степени поражения. Затем для каждой области по шкале от

Источник KingMed

0 (отсутствие признака) до 4 (максимальная степень проявления) оценивают интенсивность каждого из 3 клинических признаков - эритема, интенсивность шелушения и инфильтрации. После этого для каждой области определяют свой индекс по формуле:

(эритема + шелушение + инфильтрация) × степень поражения × весовой коэффициент области.

Весовой коэффициент области соответствует площади поверхности кожи: 0,4 - ноги, 0,3 - туловище, 0,2 - руки, 0,1 - голова. После подсчета индекса для каждой из 4 областей суммируют полученные показатели и получают общий суммарный индекс PASI.

## Индекс NAPI

Индекс тяжести псориазического поражения ногтей используют для оценки тяжести поражения ногтевого ложа и матрикса ногтей.

## Инструкция

- Оценить ногтевой матрикс в каждом квадранте ногтевой пластинки. Пораженный псориазом ногтевой матрикс оценивают по следующим признакам: точечное углубление, лейконихия, красные точки в ногтевой лунке и крошение.
- Оценить ногтевое ложе в каждом квадранте ногтевой пластинки путем выявления следующих симптомов: онихолизис, продольные гемorragии, подногтевой гиперкератоз, «масляное» пятно.
- Для каждой ногтевой пластинки необходимо суммировать баллы поражения ногтевого ложа и ногтевого матрикса.

**Таблица 7.** Подсчет индекса NAPI

Пораженная ногтевая пластинка	Шкала для оценки ногтевого матрикса	Шкала для оценки ногтевого ложа	Оценочная шкала
<b>Правая кисть</b>			
1-я ногтевая пластинка - ногтевая пластинка мизинца			0 - отсутствуют проявления 1 - имеются в одном квадранте ногтевой пластинки
2-я ногтевая пластинка - ногтевая пластинка безымянного пальца			2 - имеются в двух квадрантах ногтевой пластинки
3-я ногтевая пластинка - ногтевая пластинка среднего пальца			3 - имеются в трех квадрантах ногтевой пластинки



Источник KingMed

4-я ногтевая пластинка - ногтевая пластинка указательного пальца			4 - имеются в четырех квадрантах ногтевой пластинки
5-я ногтевая пластинка - ногтевая пластинка большого пальца			
<b>Левая кисть</b>			
1-я ногтевая пластинка - ногтевая пластинка мизинца			0 - отсутствуют проявления  1 - имеются в одном квадранте ногтевой пластинки  2 - имеются в двух квадрантах ногтевой пластинки  3 - имеются в трех квадрантах ногтевой пластинки  4 - имеются в четырех квадрантах ногтевой пластинки
2-я ногтевая пластинка - ногтевая пластинка безымянного пальца			
3-я ногтевая пластинка - ногтевая пластинка среднего пальца			
4-я ногтевая пластинка - ногтевая пластинка указательного пальца			
5-я ногтевая пластинка - ногтевая пластинка большого пальца			

## Индекс SCORAD

Тяжесть течения атопического дерматита можно оценить с помощью индекса SCORAD (Scoring of Atopic Dermatitis), предложенного европейской рабочей группой. При этом учитывают следующие показатели:

A - распространенность кожных поражений;

B - интенсивность клинических проявлений;

C - субъективные симптомы.

Расчет площади поражения кожи (A) проводят по правилу «девяткок»: голова и шея - 9%, передняя и задняя поверхности туловища - по 18%, верхние конечности - по 9%, нижние конечности - по 18%, область промежности и половые органы - 1%.

Интенсивность клинических проявлений (B) оценивают по 6 симптомам.

Источник KingMed

- Эритема (гиперемия).
- Отек/папулообразование.
- Мокнутие/корки.
- Эксориации.
- Лихенификация/шелушение.
- Общая сухость кожи.

Выраженности каждого признака придают от 0 до 3 баллов: 0 - отсутствие; 1 - слабая; 2 - умеренная; 3 - резкая. Оценку субъективных симптомов (С) - интенсивности кожного зуда и степени нарушения сна - детьми старше 7 лет или родителями проводят по 10-балльной шкале. При этом берут усредненные показатели за последние 3 дня и/или ночи. Итоговую величину индекса SCORAD рассчитывают по формуле:

$$A/5 + 7B/2 + C.$$

Степень тяжести до 39 баллов расценивают как легкую, от 40 до 59 баллов - как среднетяжелую и выше 60 баллов - как тяжелую. Максимальный показатель индекса - 103.

## **Индекс EASI**

EASI (Eczema area and severity index) - индекс тяжести экземы, рассчитываемый с учетом площади поражения кожи и выраженности симптомов, без учета субъективной симптоматики (зуда). Вычисление данного индекса предусматривает дифференцированный учет пропорциональных соотношений частей тела путем применения различных возрастных коэффициентов в формуле расчета. При этом тело делят на 4 области: голова/шея, туловище, верхние и нижние конечности, каждую из которых оценивают отдельно по площади высыпаний в процентах, а также в баллах от 0 до 3 по признакам: эритема / инфильтрация / эксориации / лихенификация. Общая сумма баллов, умноженная на общую площадь поражения, дает полный индекс EASI, который может варьировать от 0 до 72.

## **Индекс DLQI**

DLQI (дерматологический индекс качества жизни) предложен А.У. Finlay (1994). С момента своего появления DLQI сыграл важную роль в оценке связанного со здоровьем качества жизни дерматологических пациентов. DSQL - специальный дерматологический вопросник, позволяющий определять уровень качества жизни больных с различного рода дерматитами по большему числу критериев, нежели вопросник Dermatology Life Quality Index. Для более корректной оценки общего эмоционального состояния создатели англоязычной версии вопросника дополнили его двумя подуровнями вопросов из MOS SF-36.

DLQI предлагает пациентам ответить на 10 вопросов. С его помощью оценку качества жизни больных проводят по 6 основным параметрам: симптомы / самочувствие (вопросы 1-2),

Источник KingMed

повседневная активность (вопросы 3-4), досуг (вопросы 5-6), работа / учеба (вопрос 7), личные отношения (вопросы 8-9), лечение (вопрос 10). Степень влияния заболевания на качество жизни больных определяют по 4-балльной шкале Likert (0 - нет, 1 - немного, 2 - умеренно, 3 - очень сильно). Ответ «неактуально» оценивают в 0 баллов. Сумма из 10 ответов составляет DLQI, который находится в пределах от 0 до 30. Максимальное значение - 30 баллов - соответствует существенному ухудшению качества жизни за счет болезни. Между значением индекса качества жизни (DLQI) и уровнем качества жизни существует обратная зависимость - чем выше DLQI, тем более тяжелые (глубокие) расстройства наблюдаются у данного пациента.

## **Индекс DSQL**

DSQL включает 5 отдельных шкал (тематических блоков) и 7 общих определяющих вопросов. Уровни (шкалы) вопросника основаны на модели измерения воздействий различных составляющих заболевания на качество жизни больных.

Вопросы первого тематического блока DSQL (с 1-го по 9-й) оценивают физическое состояние пациента при дерматите.

Второй блок вопросов (с 10-го по 14-й) связан с изучением влияния дерматита на повседневные заботы. Шкала включает 5 индикаторов, имеющих отношение к нарушению обычных дел, обусловленному данным заболеванием. Вопросы данного блока позволяют уточнить, насколько больные ограничены в свободном выборе пищи, напитков, моделей одежды, стиля прически, в самых простых манипуляциях по уходу за кожей лица (бритье для мужчин и использование косметики для женщин). Отдельно затрагивается возможность участия пациентов в таких видах физической активности, которые сопровождаются обильным потоотделением и могут повлиять на состояние кожи.

Следующий блок вопросов (с 16-го по 23-й) посвящен социальным проблемам больных (культурно-общественной деятельности). Он состоит из 8 вопросов, показывающих, насколько заболевание мешало им заводить новые знакомства, посещать общественные мероприятия и планировать продолжительность пребывания в обществе и отдых с друзьями, посещать магазины.

Проблемы участия и взаимодействия пациентов на работе или в школе отражены в 4-м тематическом блоке инструмента (вопросы с 24-го по 27-й). Данный блок вопросов направлен на раскрытие проблем, которые могли возникать на рабочем месте или в учебном заведении. Вопросы 4-го тематического блока выявляют степень препятствия болезни в профессиональном повышении на работе, легкости общения с сотрудниками, эффективном выполнении своей работы, пунктуальности и регулярном посещении.

Последний тематический блок вопросов (с 28-го по 35-й) посвящен определению степени психологической дезадаптации, чтобы оценить, как кожное заболевание влияет на внутренний мир пациента. Вопросы данного блока направлены на выяснение, до какой степени поражения

Источник KingMed

кожи вызывают у больных чувство неуверенности в себе, смущения, раздражения и разочарования, причиняют страдания, заставляют беспокоиться о негативном отношении к ним окружающих людей.

Значение показателя качества жизни по какой-либо шкале вопросника рассчитывают как среднее арифметическое ответов на вопросы данного тематического блока (шкалы). При этом следует учитывать, что результирующие вопросы каждого блока используются индивидуально и не принадлежат многосистемной шкале. Значение показателя качества жизни, рассчитанное в соответствии с указанной методикой, представляет собой параметр, который может быть точно соотнесен с аналогичными значениями других инструментов. Среднее значение каждой шкалы вопросника обычно используют для сохранения сравнимости между баллами всей шкалы и между отдельными ее составляющими.

Общее значение показателя качества жизни (DSQL) представляет собой сумму средних величин отдельных тематических блоков (шкал) вопросника, что предполагает равное влияние каждой составляющей шкалы на итоговый (суммарный) показатель. Между значением шкалы качества жизни DSQL и уровнем качества жизни существует обратная зависимость: чем выше показатель балльной оценки, тем более тяжелые (глубокие) расстройства имеются у данного пациента.

## **Индекс PGA**

Индекс PGA (Physician's global assessment - глобальный индекс тяжести течения псориаза) отражает общее представление врача о тяжести течения псориаза, состоит из 6 категорий (от «чисто» до «тяжелая»), поэтому легко интерпретируется. Клинически значимое изменение этого индекса, свидетельствующее о выраженном результате лечения, - снижение на 2 балла.

Тяжесть заболевания врач регистрирует по 6-балльной шкале, где 0 - отсутствие поражений, 1 - практическое отсутствие поражений, 2 - легкая степень поражений, 3 - умеренная степень поражений, 4 - тяжелые поражения и 5 - очень тяжелые поражения.

## **Индекс SLQI**

Индекс качества жизни при заболеваниях волосистой части головы. Суммарное число баллов по SLQI может достигать 30. Уровень улучшения качества жизни можно определить по следующей классификации: 0-1 - отсутствие улучшения, 2-5 - небольшое улучшение, 6-10 - умеренное улучшение, 11-20 - выраженное улучшение, 21-30 - очень выраженное улучшение.

Цель данного вопросника - оценить, насколько сильно заболевание волосистой части головы влияло на жизнь пациента в течение последних 7 дней.

Вопросник включает 10 вопросов, ответы на которые оценивают следующим образом: «не имеет отношения» - 0 баллов; «совсем нет» - 0 баллов; «немного» - 1 балл; «сильно» - 2 балла; «очень сильно» - 3 балла.

# **ПЕРЕЧЕНЬ ПРАКТИЧЕСКИХ НАВЫКОВ СТУДЕНТА ПОСЛЕ КУРСА ПО СПЕЦИАЛЬНОСТИ «ДЕРМАТОВЕНЕРОЛОГИЯ»**

**Студент по окончании курса будет уметь следующее.**

- Собрать анамнез у больного кожными и венерическими заболеваниями.
- Осмотреть кожу, волосы, ногти, слизистую оболочку красной каймы губ у взрослых и детей.
- Клинически определять первичные и вторичные морфологические элементы на коже, губах и слизистой оболочке полости рта и половых органов.
- Определять по вторичным морфологическим элементам предшествующие им первичные морфологические элементы.
- Описывать клиническую картину поражения кожи и слизистой оболочки полости рта и половых органов у взрослых и у детей.
- Составить амбулаторную историю болезни больного дерматозом.
- Диагностировать заболевания, составить план лечения и вторичной профилактики больных дерматозами.
- Заполнять необходимые нормативные документы (экстренные извещения, письма-поручения и т.д.).
- Предположить у пациента патологию внутренних органов на основании кожных проявлений.
- Выписать рецепты на основные лекарственные формы препаратов для общего и наружного применения.
- Применять наружные лекарственные формы при различных дерматозах; работать в перевязочной.
- Определять дермографизм.
- Ставить и оценивать кожные пробы.
- Вызывать псориазические феномены.
- Оценивать изоморфную реакцию Кебнера.
- Пользоваться лампой Вуда для диагностики микроспории.
- Брать мазки-отпечатки и распознавать акантолитические клетки.
- Вызывать симптом Никольского.

Источник KingMed

- Собрать патологический материал для исследования на выявление чесоточного клеща, патогенных грибов, гонококков.
- Удалять элементы контагиозного моллюска.
- Проводить дезинфекцию рук и инструментов при работе с больными, зараженными кожными и венерическими заболеваниями.

## **Схема истории болезни**

### **I. Паспортная часть.**

**II. Жалобы** (вначале описывают жалобы, относящиеся к кожному заболеванию, затем остальные).

### **III. Анамнез заболевания**

• Продолжительность болезни, в каком возрасте заболел, в какое время года, предполагаемая причина болезни, семейный анамнез.

• Первые признаки болезни (характеристика высыпаний или очагов поражения, их локализация).

• Течение болезни (обострения - их сезонность, продолжительность, возможная причина; наступали ли ремиссии, отличие от начальных высыпаний; вовлечение в процесс новых участков кожи, ее придатков, слизистых оболочек, суставов, внутренних органов).

• Лечение и его эффективность.

• Характер последнего рецидива (продолжительность, провоцирующие факторы, отличие от предыдущих обострений).

### **IV. Анамнез жизни**

• Наследственность (туберкулез, венерические, психические, системные, злокачественные заболевания родственников).

• Перенесенные заболевания.

• Сопутствующие заболевания.

• Непереносимость лекарств.

• Семейно-акушерский анамнез.

• Вредные привычки.

• Условия труда и быта.

• Длительность больничного листа за последние 12 мес. Пенсионер или инвалид.

### **V. Настоящее состояние**

• Общее состояние больного. Сознание. Положение. Телосложение. Температура тела. Кожа.

• Сосудистые изменения. Видимые опухоли. Влажность кожи. Тургор кожи. Тип оволосения. Видимые слизистые оболочки. Волосы. Подкожная жировая клетчатка. Лимфатические узлы.

• Состояние полости рта - зев, миндалины, слизистая оболочка полости рта.

• Органы дыхания, кровообращения, пищеварения, мочеполовой системы.

## **VI. Описание очага поражения**

- Характер поражения (очаговый, диссеминированный, диффузный).

- Локализация.

- Распространенность.

•Первичные морфологические элементы поражения кожи (характер, цвет, форма поверхности, склонность к слиянию, группировке). Консистенция, отношение к окружающим тканям, характерные феномены и симптомы, отражающие суть патоморфологического процесса, определяемые инструментальными методами. Вторичные морфологические элементы.

- Субъективные признаки.

## **VII. Предварительный диагноз.**

## **VIII. Лабораторные методы обследования.**

## **IX. Дифференциальная диагностика.**

## **X. Окончательный диагноз.**

## **XI. План лечебных мероприятий и режима питания.**

## **XII. Этиология и патогенез заболевания (современные представления).**



## ТЕСТОВЫЕ ЗАДАНИЯ

### **1. Назовите первичный морфологический элемент при пиодермии:**

1. Пятно.
2. Волдырь.
3. Пузырь.
4. Пустула.
5. Пузырек.

### **2. Назовите типичные места локализации чесотки у взрослых:**

1. Межпальцевые складки кистей.
2. Волосистая часть головы.
3. Лицо и шея.
4. Спина.
5. Ладони и подошвы.

### **3. С помощью какого исследования быстрее можно подтвердить диагноз микроспории волосистой части головы?**

1. Осмотр под лампой Вуда.
2. Микроскопия чешуек кожи.
3. Микроскопия волос.
4. Микроскопия ногтей.
5. Культуральное исследование.

### **4. Какая из перечисленных групп заболеваний характеризуется поражением кожи, придатков, а при микроскопии чешуек кожи, ногтей, волос находят нити мицелия и споры?**

1. Грибковые заболевания.
2. Розовый лишай.
3. Грибовидный микоз.
4. Пиодермии.
5. Токсидермии.

### **5. Какой симптом характерен для отрубевидного лишая?**

Источник KingMed

1. Симптом «дамского каблучка».
2. Симптом Арди.
3. Симптом Бенъе.
4. Симптом Никольского.
5. Никакой из перечисленных выше.

**6. Первичный морфологический элемент при лепре:**

1. Папула.
2. Волдырь.
3. Бугорок.
4. Пустула.
5. Везикула.

**7. Какой первичный морфологический элемент характерен для бородавок?**

1. Папула.
2. Бугорок.
3. Волдырь.
4. Узел.
5. Везикула.

**8. На туловище у больного множественные гипопигментированные пятна различной конфигурации и размеров, расположенные изолированно на загорелой коже, которые появились после летнего отдыха, местами единичные желтовато-бурые пятна с отрубевидным шелушением. Ваш предварительный диагноз?**

1. Розовый лишай.
2. Витилиго.
3. Склеродермия.
4. Разноцветный лишай.
5. Себорейная экзема.

**9. Какой симптом характерен для псориаза?**

1. Бенъе-Мещерского.
2. Никольского.

Источник KingMed

3. Ядассона.

4. Пospelова.

5. Кебнера.

**10. Сетка Уикхема наблюдается при:**

1. Красном плоском лишае.

2. Дискоидной красной волчанке.

3. Центробежной эритеме Биетта.

4. Псориазе.

5. Вторичном рецидивном сифилисе.

**11. Назовите первичный морфологический элемент, характерный для красного плоского лишая:**

1. Розеола.

2. Пустула.

3. Папула.

4. Волдырь.

5. Пузырь.

**12. Высыпания на коже в виде полигональных папул синюшно-красного цвета, сильный зуд, поражение слизистых оболочек. При каком заболевании наблюдается такая симптоматика?**

1. Псориаз.

2. Красный плоский лишай.

3. Папулезный сифилид.

4. Розовые угри.

5. Склеродермия.

**13. При каком заболевании чаще всего встречается белый дермографизм?**

1. Крапивница.

2. Аллергический дерматит.

3. Истинная экзема.

4. Кожный зуд.

5. Атопический дерматит.

**14. Для уртикарных элементов характерно все, кроме:**

1. Бледной окраски в центре.
2. Длительного сохранения элемента.
3. Зуда.
4. Дермографизма.
5. Четких контуров.

**15. Укажите клинические признаки, не характерные для синдрома Лайелла:**

1. Молниеносное появление разлитой эритемы.
2. Положительный симптом Никольского.
3. Выраженная болезненность как пораженной, так и неизменной кожи.
4. Положительный симптом «сползания» эпидермиса.
5. Положительная проба Бальцера.

**16. У больного после введения пенициллина появилась розеолезно-уртикарная сыпь. Ваш предварительный диагноз?**

1. Токсидермия.
2. Аллергический дерматит.
3. Крапивница.
4. Экзема.
5. Кожный зуд.

**17. Клинические симптомы дискоидной красной волчанки:**

1. Эритема.
2. Плотнo сидящие чешуйки.
3. Атрофия.
4. Телеангиэктазии.
5. Все ответы, перечисленные выше.

**18. К основным клиническим симптомам дискоидной красной волчанки относят все, кроме:**

1. Симптома Бенъе-Мещерского.
2. Фолликулярного гиперкератоза.

Источник KingMed

3. Эритемы.

4. Везикул.

5. Телеангиэктазий.

**19. В группу болезней соединительной ткани входят все, кроме:**

1. Склеродермии.

2. Ревматизма.

3. Красной волчанки.

4. Болезни Рейтера.

5. Пузырчатки.

**20. Какой из признаков, перечисленных ниже, не характерен для очагов дискоидной красной волчанки?**

1. Эритема и отек.

2. Везикулы.

3. Инфильтрация.

4. Гиперкератоз.

5. Атрофия.

**21. Провоцирующие факторы в возникновении красной волчанки:**

1. Ультрафиолетовое облучение.

2. Медикаменты (антибактериальные препараты, вакцины, сыворотки и т.д.).

3. Очаги хронической инфекции.

4. Нервно-психические факторы.

5. Все, перечисленные выше.

**22. Укажите наиболее важный диагностический симптом для подтверждения диагноза вульгарной пузырчатки:**

1. Симптом Никольского.

2. Реакция Манту.

3. Феномен Кебнера.

4. Йодная проба.

5. Проба Бальцера.

**23. Симптом Никольского наблюдают при:**

1. Истинной пузырчатке.
2. Очаговом нейродермите.
3. Строфулюсе.
4. Почесухе взрослых.
5. Герпетиформном дерматите Дюринга.

**24. Акантолиз - это:**

1. Нарушение связей между клетками шиповатого слоя.
2. Утолщение рогового слоя.
3. Образование вакуолей в клетках мальпигиевого слоя.
4. Утолщение зернистого слоя.
5. Межклеточный отек.

**25. Какие из перечисленных клинических признаков не характерны для витилиго?**

1. Эритема.
2. Депигментация.
3. Гипопигментация.
4. Обесцвечивание волос.
5. Периферический рост очагов поражения.

**26. В первичном периоде сифилиса у больного могут встречаться все признаки, кроме:**

1. Твердого шанкра.
2. Отрицательной реакции Вассермана.
3. Регионарного склераденита.
4. Положительной реакции Вассермана.
5. Широких кондилом.

**27. Какой из перечисленных морфологических элементов может изъязвляться?**

1. Пятно.
2. Чешуйка.

Источник KingMed

3. Лихенификация.

4. Папула.

5. Бугорок.

**28. Первичную сифилому дифференцируют от:**

1. Шанкриформной пиодермии.

2. Чесоточной эктимы.

3. Мягкого шанкра.

4. Генитального герпеса.

5. Все ответы, перечисленные ниже, верны.

**29. У больного сифилисом при формировании твердого шанкра не встречается:**

1. Пятно.

2. Папула.

3. Эрозия.

4. Язва.

5. Пузырек.

**30. У больной, 19 лет, на внутренней поверхности малых половых губ имеются множественные болезненные, неправильной формы язвы, размером от нескольких миллиметров до 1 см. Дно язв ровное, покрыто серозно-гнойным отделяемым, температура тела 38,2 °С, озноб, паховые лимфатические узлы в норме. Для уточнения диагноза необходимо следующее исследование:**

1. Крови на реакцию иммобилизации бледных трепонем (РИБТ).

2. Общий анализ крови.

3. Отделяемого на бледную трепонему.

4. Крови на реакцию иммунофлюоресценции (РИФ)-200.

5. Крови на РИФ-абс.

**31. Сифилитическую лейкодерму дифференцируют от всех заболеваний, кроме:**

1. Витилиго.

2. Отрубевидного лишая.

3. Розового лишая.

4. Вторичных лейкодерм после псориазических высыпаний.

5. Псориатической эритродермии.

**32. Выделяют разновидности сифилитической лейкодермы, кроме:**

1. Пятнистой.
2. Сетчатой.
3. Сливной.
4. Мраморной.
5. Кружевной.

**33. Для скрытого раннего сифилиса характерно все, кроме:**

1. Наличия в прошлом высыпаний на половых органах.
2. Активной формы сифилиса у полового партнера.
3. Скрытого позднего сифилиса у полового партнера.
4. Высокого титра реактивов.
5. Наличия резидуальных явлений первичной сифиломы.

**34. Розеолезный сифилид следует дифференцировать от:**

1. Отрубевидного лишая.
2. Розового лишая.
3. Токсикодермии.
4. Кори.
5. Все ответы, перечисленные выше, правильные.

**35. Сифилитическую алопецию следует дифференцировать от:**

1. Гнездной алопеции.
2. Алопеции, обусловленной дерматофитами.
3. Псевдопеллады Брока.
4. Красной волчанки волосистой части головы.
5. Все ответы, перечисленные выше, правильные.

**36. Укажите клинические проявления, характерные для третичного сифилиса:**

1. Папулы ладоней и подошв.
2. Сгруппированные бугорки.
3. Мелкоочаговое облысение.



Источник KingMed

4. Широкие кондиломы.

5. Обильная розеолезная сыпь.

**37. Бугорковый сифилид дифференцируют от всех заболеваний, кроме:**

1. Туберкулеза кожи.

2. Лейшманиоза.

3. Лепры.

4. Глубоких микозов.

5. Экземы.

**38. Гуммозные поражения на коже дифференцируют от всех перечисленных заболеваний, кроме:**

1. Скрофулодермы.

2. Трофических язв.

3. Хронической язвенной пиодермии.

4. Лейшманиоза.

5. Парапсориаза.

**39. Укажите первичный морфологический элемент, не характерный для вторичного сифилиса:**

1. Пятно.

2. Папула.

3. Пустула.

4. Бугорок.

5. Фликтена.

**40. Симптом, типичный для бугоркового сифилида:**

1. Зонда.

2. «Яблочного желе».

3. Горчакова.

4. Никольского.

5. Все перечисленные выше ответы неправильные.

**41. Укажите морфологический элемент, который представляет собой гумма:**

1. Узел.
2. Папула.
3. Бугорок.
4. Эктима.
5. Рупия.

**42. Строго обязательный признак зубов Гетчинсона:**

1. Уменьшенные размеры.
2. Полулунная выемка на режущем крае.
3. Сужение режущего края не менее чем на 2 мм относительно шейки зуба.
4. Бочкообразная форма.
5. Наличие диастемы Гоше.

**43. Достоверные признаки позднего врожденного сифилиса:**

1. Триада Гетчинсона.
2. Радиарные рубцы Фурнье.
3. Псевдопаралич Парро.
4. Кисетообразные моляры.
5. Сифилитические папулы.

**44. Достоверный признак позднего врожденного сифилиса:**

1. Бугорки кожи туловища.
2. Лабиринтная глухота.
3. Гуммы кожи туловища.
4. Саблевидные голени.
5. Рубцы Фурнье-Робинсона.

**45. Патогномичный симптом позднего врожденного сифилиса:**

1. Ягодицеобразный череп.
2. Бочкообразные зубы.
3. Зубы Гетчинсона.
4. Широко расставленные верхние резцы.
5. Лоб Вельзевула.

**46. Патогномоничный признак раннего врожденного сифилиса:**

1. Пятнистая сыпь кожи туловища.
2. Папулезная сыпь туловища.
3. Сифилитический ринит.
4. Сифилитическая алопеция.
5. Лейкодерма.

**47. Сделать рентгенографию скелета с целью обследования на ранний врожденный сифилис после года жизни:**

1. Целесообразно.
2. Не следует.
3. На усмотрение врача.
4. На усмотрение родителей.
5. В зависимости от результатов серореакций.

**48. Патогномоничный симптом позднего врожденного сифилиса:**

1. Гумма твердого нёба.
2. Паренхиматозный кератит.
3. Розеола кожи туловища.
4. Лейкодерма.
5. Алопеция.

**49. Перечислите клинические симптомы диффузной папулезной инфильтрации Гохзингера:**

1. Цвет кожи ярко-красный, появляется на 8- 10-й неделе жизни.
2. Локализуется вокруг рта, на ладонях, ягодицах.
3. Процесс усугубляется при крике, сосании материнской груди.
4. Образование радиальных рубцов Робинсона- Фурнье.
5. Все перечисленные выше ответы правильные.

**50. Назовите стигму, наиболее часто встречающуюся при позднем врожденном сифилисе:**

1. Готическое нёбо.

Источник KingMed

2. Бугорок Карабелли.

3. Диастема Гоше.

4. Гипертрихоз.

5. Все перечисленные выше ответы верны.

## ПРАВИЛЬНЫЕ ОТВЕТЫ

1 - 4	14 - 2	27 - 5 40 - 5
2 - 1	15 - 5	28 - 5 41 - 1
3 - 1	16 - 1	29 - 5 42 - 3
4 - 1	17 - 5	30 - 3 43 - 1
5 - 5	18 - 4	31 - 5 44 - 4
6 - 3	19 - 5	32 - 3 45 - 3
7 - 1	20 - 2	33 - 5 46 - 3
8 - 4	21 - 5	34 - 5 47 - 2
9 - 5	22 - 1	35 - 5 48 - 2
10 - 1	23 - 1	36 - 2 49 - 5
11 - 3	24 - 1	37 - 5 50 - 5
12 - 2	25 - 1	38 - 5
13 - 5	26 - 5	39 - 4

## Литература

1. *Бакстон П.К.* Дерматология. - М.: Бином, 2006. - 176 с.
2. *Вульф К., Джонсон Р., Сюрмонд Д.* Дерматология по Томасу Фицпатрику: Атлас-справочник. - М.: Практика, 2007. - 1252 с.
3. *Вялов С.С.* Алгоритмы диагностики. - М.: МЕД-пресс-информ, 2010. - 128 с.
4. *Глухенький Б.Т., Грандо С.А., Коляденко В.Г. и др.* История и клиническое значение симптома Никольского в диагностике пузырных дерматозов // Украинский журнал дерматологии, венерологии, косметологии - 2003. - № 4. - С. 6-12.
5. *Завьялов А.И., Моррисон А.В.* Клинические симптомы в дерматологии и венерологии. - Саратов: Изд-во СГМУ, 2004. - 13 с.
6. *Иванов О.Л.* Кожные и венерические болезни: справочник. - М.: Медицина, 2007. - 335 с.
7. *Оркин В.Ф., Завьялов А.И.* Патология кожи при заболеваниях основных органов и систем. - Саратов: Изд-во СГМУ, 2005. - 40 с.
8. *Хегер П.Г.* Детская дерматология. - М.: Бином, 2013. - 634 с.
9. *Хэбиф Т.П.* Кожные болезни. Диагностика и лечение. - М.: МЕДпресс-информ, 2008. - 672 с.
10. *Marks R., Dykes P., Motley R.* Clinical signs and procedures in dermatology. - UK: Martin Dunitz, 1993. - 264 p.
11. *Ruocco E., Donnarumma G.* Diagnostic procedures in dermatology // Clin in Dermatol. - 2011. - Vol. 29. - P. 548-556.